CERRAHİ NÖROANATOMİ

Türk Nöroşirürji Derneği Cerrahi Nöroanatomi Öğretim ve Eğitim Grubu Bülteni / Haziran 2009 / Sayı: 3

KLİNİK NÖROANATOMİ: KAVRAMSAL GÖRÜŞ

BEYİN CERRAHİSİNDE DOKTORANIN YERİ

LİF DİSEKSİYON TEKNİĞİ

NÖRÖŞİRÜRJİ EĞİTİMİNDE KADAVRA DİSEKSİYONLARI İÇİN SİLİKON ENJEKSİYONU YENİ TEKNİK ve TECRÜBELERİMİZ

KRANYO-ORBİTOZİGOMATİK YAKLAŞIM

KRANİOSERVİKAL BİLEŞKE CERRAHİ ANATOMİSİ

KADAVRADA LOMBER VERTEBRALARDA PROCESSUS MAMILLARIS, PROCESSUS ACCESSORIUS VE PARS İNTERARTİCULARİSİN KANTİTATİF DEĞERLENDİRMESİ

TÜRK NÖROŞİRÜRJİ DERNEĞİ
YÖNETİM KURULU

Başkan
Dr. ETHEM BEŞKONAKLI
2. Başkan
Dr. MURAD BAVBEK
Sekreter
Dr. AĞAHAN ÜNLÜ
Muhasip
Dr. MEHMET YAŞAR KAYNAR
Veznedar
Dr. SÜLEYMAN ÇAYLI

TÜRK NÖROŞİRÜRJİ DERNEĞİ
CERRAHİ NÖROANATOMİ
ÖĞRETİM ve EĞİTİM GRUBU

Başkan
Dr. NECMETTİN TANRIÖVER
Üyeler
Dr. ERDENER TİMURKAYNAK
Dr. NACİ BALAK
Dr. FUNDA BATAY
Dr. HASAN ÇAĞLAR UĞUR

Taşkent Caddesi 13/4 Bahçelievler
06500 ANKARA
Tel : + 90 312 212 64 08
Faks: + 90 312 215 46 26
Web: www.turknorosirurji.org.tr
E-posta: info@turknorosirurji.org.tr

BULUŞ Tasarım ve Matbaacılık Hizmetleri
Tel: (312) 222 44 06
E-posta: bulus@bulustasarim.com.tr

Başkanın Mesajı

Değerli Meslektaşlarım,

Cerrahi Nöroanatomi Öğretim ve Eğitim Grubunun üçüncü bülteni ile altı aylık bir aradan sonra yeniden sizlerle birlikteyiz. Bültenin kapağında yer alan kişi ile başlayacak olursak; resim cerrahi anatominin en önemli ismi ve tartışmasız öncüsü Belçika doğumlu cerrah Andreas Vesalius'a (1514-1564) aittir. Vesalius'un "De Humani Corporis Fabrica" adlı kitabı 1542 yılında Padua Üniversitesinden yayınlandığı zaman Tıp bilimi ve cerrahi sanatı bir daha geri dönüşü olmayacak şekilde kökten bir değişime, hatta bir devrime, uğradı. Cerrahinin evriminde bundan sonra hiçbir birey ve/veya yazılı bir belge bu derece büyük bir etkiye sahip olmamıştır. Vesalius'un bültenimizin ön kapağında yer almasının bir başka nedeni ise ardında bıraktığı en önemli mesajdır; ona göre iyi bir anatomi bilgisi olmadan iyi ve güvenli bir cerrahinin asla mümkün olamayacağı açıktır. Elinizdeki bültende bir nöroanatomist'in klinik anatomiye kendi gözü ile bakışı ve beyin ve sinir cerrahisi pratiğinde anatomi doktorasınının avantajlarını özetleyen birbiri ile ilişkili iki makale ile birlikte, biri kadavralarda yeni enjeksiyon yöntemlerini inceleyen dört adet derleme bulunmaktadır.

İlk makalede, nöroanatomi dalında ülkemizin öncülerinden Prof. Dr. İbrahim Tekdemir bir klinik anatomist gözü ile nöroşirurji için anatomi çalışmalarının önemini özetlemekte ve klinik nöroanatomi kavramının gelişmesi ile birlikte gelen kazanımlara vurgu yapmaktadır. Ankara Üniversitesinden Doç. Dr. Hasan Çağlar Uğur ilk makale ile ilişkili yazısında günümüz beyin ve sinir cerrahisi eğitimi içerisinde doktora (PhD) programlarının ne anlam ifade ettiğini ve asistanların eğitimine ne ölçüde katkı yaptığını kendi tecrübeleri doğrultusunda özetlemektedir. Bu detaylı yazısı ile Dr. Uğur'un anatomi doktorası ile ilgili özellikle genç nöroşirurjiyenlere merak edilen birçok konuda ışık tutacağı kanısındayım.

Beyinde üç boyutlu anatominin iyi anlaşılabilmesi sadece kortikal gri cevher, sulkus ve girusların varyasyonlarının tek başına iyi bilinmesi ile değil, derindeki ak madde yolaklarının her yöndeki oryantasyonlarının (lateral-mediyal, mediyal-lateral, inferior-superior vs...) sistematik diseksiyonlar ile iyi çalışılması sayesinde başarılabilir. Dr. Akın Akakın bültende lif diseksiyon tekniğini yazısında özetlemekte ve ak madde yolaklarının birbiri ile ve derin nöral yapılar ile ilişkisini Rhoton laboratuarından diseksiyonlar ile birçok yönden okuyucuya sunmaktadır. Bu konuda önerilecek kaynaklar arasında Dr. Türe ve Dr. Yaşargil'in öncü yazılarının yanı sıra Dr. Fernandez-Miranda ile Dr. Rhoton'nun son dönemdeki yazısı özellikle öne çıkmaktadır.

Ondokuz Mayıs Üniversitesinden Dr. Ahmet Hilmi Kaya kendi tasarımı olan kadavralarda silikon enjeksiyon yöntemini başka bir derlemede tartışmaktadır. Türkiye şartlarında, özellikle Adli Tıp Kurumu gibi kadavralara ulaşımın kısıtlı sürelerle sınırlı olduğu birimlerle ortak yapılan çalışmalarda bu pratik enjeksiyon tekniği yararlı olmaktadır. Halen Cerrahpaşa Tıp Fakültesi, Nöroşirurji Anabilim Dalı, Mikronöroanatomi Laboratuarında bahsedilen enjeksiyon yönteminin bir benzeri kullanılmaktadır. Mersin Üniversitesinden Doç. Dr. Emel Avcı kafa tabanı yaklaşımları içinde en sık kullanılan 2 parçalı kranyo-orbito-zigomatik yaklaşımı bültendeki yazısında sistematik olarak 30'un üzerinde diseksiyon fotoğrafı ile özetlemektedir. İki parçalı kranyo-orbito-zigomatik yaklaşım gerek orbita ve zigoma üzerindeki osteotomilerin tümünün görerek uygulanabilmesi, gerek uygulama zamanının kısalığı ve çıkartılabilen orbita tavanı miktarının daha fazla olması nedeni ile tek parçalı yönteme göre daha sıklıkla kullanılmaktadır. Dr.Avcı'nın bu yazısı ile genç nöroşirurjiyenlerin bahsedilen yaklaşımı osteotomiler ve çevredeki anatomik yapıların ilişkisini göz önüne alarak daha iyi anlayabileceklerini umuyoruz.

Bültenimizde ayrıca Cerrahpaşa Tıp Fakültesi'nden Uzm. Dr. Hakan Hanımoğlu kranyoservikal bileşkenin cerrahi anatomisini kısaca özetlemektedir. Trakya Üniversitesinden Doç. Dr. Cumhur Kılınçer ise lomber vertebralarda processus mamillaris ve accessorius ile pars interarticularisin kantitatif değerlendirmesini yaptığı çalışmasında lomber bölgede stabilizasyon için güvenli cerrahinin ancak cerrahın posteriordan direkt görüş alanındaki kemik yapı olan arcus vertebrae anatomisinin iyi bilinmesi ile mümkün olduğunu hatırlatmaktadır.

Özellikle genç meslektaşlarımızı birkez daha Cerrahi Nöroanatomi Öğretim ve Eğitim Grubu içinde aktif çalışmaya ve grubumuza bülten içindeki başvuru formu ile birlikte üye olmaya davet ediyoruz. Elinizdeki bültenin sizler tarafından beğenileceğini ve yararlanılacağını umuyorum. Bültenin hazırlanmasında emeği geçen tüm meslektaşlarıma teşekkür ederim. 2009 yılı ikinci yarısının derneğimiz ve grubumuz için başarılı geçmesini dilerim.

Saygılarımla,

Doç. Dr. Necmettin Tanrıöver

T.N.D. Cerrahi Nöroanatomi Grubu Başkanı

KLİNİK NÖROANATOMİ: KAVRAMSAL GÖRÜŞ

Prof. Dr. İbrahim Tekdemir
Ankara Üniversitesi Tıp Fakültesi, Anatomi Anabilim Dalı

Klinik anatomi kavramı ilk olarak Amerika'da 1970'li yılların sonlarında tartışılmaya başlanmış, hemen sonrasında başta American Association of Clinical Anatomist, daha sonra British Association of Clinical Anatomist ve China Association of Clinical Anatomist dernekleri kurulmuş ve bunu bu derneklerin resmi yayın organı olarak Clinical Anatomy dergisinin yayınlanması izlemiştir. Bu dernek ve yayın organlarının temel arzusu, anatomi temel görüşü altında anatomik yapıların klinik anlamlarını ortaya koymak, tanısal amaçlı çalışmalarda anatomik varyasyon ve anomalileri tanımlamak, teknolojik gelişmelere uygun cerrahi yöntemlerin adaptasyonunu sağlamak ve de araştırmalarda vazgeçilmez olan diseksiyona dayalı çalışmalarını sürdürmektir.

Klinik anatomi dergisinin içerisinde yer alan makaleler incelendiğinde makalelerin yarıdan daha fazlasının materyal metodunda diseksiyon ön planda yer almaktadır. Geri kalan çalışmalarda ise CT, MRI, USG gibi radyolojik inceleme teknikleri ve anjiyografi gibi daha spesifik metotlar kullanılmaktadır. Bu metotlardan yararlanılarak elde edilen sonuçların büyük bir kısmı içerisinde topografik anatominin yer aldığı ve pratik olarak bir cerrahın en çok ihtiyaç duyduğu bilgileri içermektedir. Bu durum özellikle nöroşirürji alanında daha yoğun bir eksiklik olarak hissedilmekte ve nöroşirürji alanında yayınlanan yayınların büyük bir bölümünde temel anatomi çalışmaları ön plana çıkmakta ve bu çalışmalarda da topografik ve radyolojik anatomi bilgileri sonuçlarda yoğun olarak vurgulanmaktadır. Nöroşirürji'de son 30 yılda diseksiyon mikroskobunun rutin olarak kullanılması ile birlikte vasküler patolojilere daha kolay yaklaşılır olmasının altında detaylı bir vasküler anatomi çalışmalarının yapılması yatmaktadır. Tabiatıyla bu hususta öncü olan Dr. Gazi Yaşargil Hoca'nın duayenliğini unutmamak gerekmektedir. Bunun yanı sıra Rhoton, Schear ve Al Mefty gibi araştırmacıların pür anatomi çalışmaları nöroşirürüji'nin bu güne gelişinde önemli mihenk taşlarını oluşturmuştur.

Bu gelişmeler Dünya üzerinde öyle yankı yapmıştır ki, artık önemli Nöroşirürji merkezleri mutlaka içlerinde anatomi laboratuarları oluşturmuşlar ve zamanlarının büyük bir bölümünü bu alanda harcamışlardır. Neredeyse nöroşirürji'de herkes tarafından kabul edilen bir otör olabilmek artık yaptığınız ve yapmakta olduğunuz temel anatomi çalışmalarıyla ifade edilir olmuştur. Bir nöroşirüjyenin en çok ihtiyacı olan bilgi topografik anatomi bilgisidir. Bu bilgiyi cerrah ancak yapacağı anatomi kadavra diseksiyonlarıyla elde edebilmektedir. Bu nedenlede dünyada son yıllarda çok süratle yaygınlaşan ve büyük talep gören Work Shop uygulamaları ilgi odağı olmaktadır. Bu çalışmalarda genç cerrahlar pratik kadavra diseksiyonu ile alanlarında bilgi ve becerilerini artırabilmektedirler. Ayrıca Ausman'ın "ben okuduklarıma inanmam, benim için tecrübelerim ve kişisel çalışmalarım çok ön planda gelir" sözleri akıllarda tutulmalıdırtadır.

Nöroşirürji'de klinik anatomi çalışmaları nasıl projelendirilir? Çalışılacak konunun belirlenmesi belki de araştırmada en önemli adımdır. Çünkü bu çalışmanın en can alıcı, stratejik ve vazgeçilmez bölümünü oluşturmaktadır. Çalışma konusu, çalışma projesinin aslında bütün çalışmanın en önemli çekirdeği ve rehberi olmaktadır. Hatta çalışmanın başarısı da buna bağlıdır denilebilir.

Çalışma yapılacak konunun seçiminde konunun yakın ve uzak tarihi hakkında bilgi sahibi olunmalı, konunun şimdiki mevcut durumun tespitinin yapılması, konular hakkında gelecekteki genel eğilimlerin belirlenmesi ve çözümlenememiş bölümünün çok açık

ortaya konulması gerekmektedir. Bu konular belirlenirken ve proje oluşturulurken, çalışmadan beklenen pratik yararların değerlendirmesi yapılmalı, insanoğlunun yaşantısının uzatılması, yaşam kalitesinin artırılması, teşhis tedavi ve rehabilitasyon sorunlarına çözüm olması bakımından faydalar beklenmelidir.

Bu temel konuları içine alan proje konu başlığı belirlendikten sonra metodoloji üzerinde çaşılmalı ve çalışmanın hangi metotlardan yararlanılarak sonuçlandırılacağı tespit edilmelidir. Bunun için geçerli deneysel, gözlemsel, diseksiyon ve verilerin analiz edileceği istatiksel metotlar seçilmelidir.

Kadavra çalışmalarında olmazsa olmazların başında gelen diseksiyon için teknik şarttır. Eğer çalışmalar yeni bir teknolojinin uyarlanması şeklinde ise yeni estrümanın da içinde yer alacağı diseksiyon seti oluşturulmalı ve uygulamanın benzeri şekilde diseksiyon yapılmalıdır. Şayet çalışma sadece bilinmeyen soruların bulunduğu bir alanda sorulara cevap bulmak için yapılıyorsa diseksiyon ameliyat pozisyonu esas alınarak sürdürülmeli ve yapılar bu açıdan ortaya konulmalıdır. Varyasyon çalışmalarında kadavra sayısının artırılması ve kadın erkek ayırımı yapılarak sonuçların verilmesi daha kıymetli olacaktır. Klinik nöroanatomi kavramını gelişmesi ile ilgili kazanımlar şu şekilde özetlenebilir:

- Tüm bu çalışmaların yapılabilmesi için öncelikli olan bir diğer konuda anatomistin nöroşirürjyen gibi düşünebilmesi ve onun sorunlarına cevap verecek altyapıyı oluşturması gerekir. Bunun için her iki gurubun sık biraya gelmesi ve sorunlarını ortaya koyarak tartışması gerekmektedir.
- Multidisipliner bu çalışmalarda nöroşirürjyen ve anatomistin harcayacağı efor yarı yarıya düşmekte ama sonuçlar en az iki katı daha yararlılıkta ortaya konmaktadır.
- Çalışmalardan sonra klinik uygulama alanları genişlemekte ve daha güvenli cerrahi yapma şansı artmaktadır.
- Preoperatif hastanın kadavra üzerinde değerlendirmesinin yapılması ve ameliyat stratejisinin belirlenmesinde çok güvenli bir yol alınması.
- Bu birlikteliklerle birlikte nöroşirürjide asistan eğitiminde yeni bir konsepte yönelinmesi yani anatomi eğitiminin yeniden ele alınmasına imkan sağlaması.
- Nöroşirürjyene karşılaştığı sorunları anatomi bölümünde çözme alışkanlığı kazandırması.
- Anatomi eğitiminin sadece tıp öğrencileriyle sınırlı kalmayıp mutlaka mezuniyet sonrası ve uzmanlık sonrasında devam etmesi gerekliliğini ortaya koyması bakımından önemlidir.

BEYİN CERRAHİSİNDE DOKTORANIN YERİ

Doç. Dr. Hasan Çağlar Uğur
Ankara Üniversitesi Tıp Fakültesi, Nöroşirürji Anabilim Dalı

Günümüz beyin cerrahi eğitimi içerisinde doktora (PhD) programlarının ne anlam ifade ettiği, beyin cerrahisi eğitimine ne kadar katkıda bulunduğu ve ne zaman yapılması gerektiği sorgulanmaktadır. Yurt dışındaki bazı beyin cerrahisi uzmanlık eğitim programları, öğrenci seçmeleri sırasında doktora yapmış olmayı seçilecek aday için önemli bir avantaj olarak kabul etmektedir. Peki, doktora eğitimini artık yurdumuzda da bu kadar önemli kılan şey nedir ve neden doktora yapılır? Hekimin klinik uygulamalarında ve bilimsel araştırmalarında "yeterlilik" bu soruya verilebilecek en uygun yanıttır. Burada sorgulanması gereken, evrensel normlarda objektif ölçütlere dayandırılabilecek ve kişiden kişiye değişmeyen, formal bir "yeterlilik" tanımlaması yapabilmektir. Bu tanımlamanın içini dolduran en uygun tariftir aslında "doktora".

Doktora yapmak isteyen bir beyin cerrahının hangi alana yöneleceği, beyin cerrahı olduktan sonra ne yapmayı planladığı ile ilişkili olmalıdır. Tümör biyolojisi ve genetiği ile ilgilenmek isteyen bir hekimin seçeceği doktora programı ile sinir sistemi işleyişi ile ilgilenmek isteyen bir hekimin seçeceği alan tabi ki farklı olacaktır.

Bir beyin cerrahının klinik uygulamalarına katkıda bulunmak için üç boyutlu anatomi bilgisini geliştirmek istemesinden doğal bir durum olamaz. Sadece usta çırak ilişkisi ile ameliyatlarda anatomiye hakim olmak olası değildir. Kitap ve resimli atlasların ne derecede verimli bir öğrenme sağlayacağı ise oldukça tartışmalıdır. Bu iki metodun yeterliliğine inanlar genelde şu soruyu da beraberinde sorarlar. Biz beyin cerrahıyız, doktora bize ne öğretebilir ki? Biz zaten biliyoruz; doktora programında öğretilen çoğu şey ayrıca gereksizdir ve klinik kullanımı yoktur. Üç boyutlu öğrenmeyi sağlayan en önemli metot kuşkusuz kadavra diseksiyonudur. Bu gerçek son zamanlarda beyin cerrahlarının anatomi doktorasına olan ilgisini arttırmış ve ne kadar bildiklerinin (daha da önemlisi bekli de bilmediklerinin) farkında olmalarını sağlamıştır. Böyle bir programa yazılmanın ideal zamanının ne olduğu ise ayrı bir tartışma konusudur. Tıp eğitimi sırasında ve uzmanlık öncesinde doktora yapma özellikle yurt dışındaki programlarda sıklıkla görülür. Türkiye'de çok kısıtlı üniversitemizde tıp eğitimi sırasında doktora eğitimi eş zamanlı olarak verilmektedir. Bu programlara yazılan öğrenci sayısı ise Türkiye genelinde oldukça kısıtlıdır. Uzmanlık eğitimi sırasında doktora programlarının karşısındaki en büyük problem ise zaman ve motivasyon eksikliğidir. Doktora programlarının tam zamanlı bir eğitim olması nedeni ile bir beyin cerrahisi uzmanlık öğrencisinin doktora yapması pek mümkün değildir. Uzmanlık sonrası dönem doktora programlarına katılım, ülkemizde en sık tercih edilen zaman dilimidir.

Doktora programlarının en önemli kazançlarından bir tanesi bir araştırmayı planlama, yürütme ve bitirme yetisini araştırmacıya kazandırması ve bütün bunları farkında olarak ve sorgulayarak yapmasını sağlamaktır. Bu durumun, ülkemizin bilimsel araştırmaların sayısı ve kalitesi açısından dünya sıralamasındaki yerine katkı sağlayacağı açıktır.

Farklı alanlardaki doktora programları farklı müfredatlar içermekle beraber doktora programları 4 senedir. Bu dönemler içinde zorunlu durumlar için kayıt dondurulabilir (askerlik, doğum, mecburi hizmet vb). Bu sürenin ilk 2 yılı teorik dersleri, son iki yılı ise tez dönemini kapsar. İlk 2 senedeki 4 dönem içinde müfredattaki alınması zorunlu dersler bitirilir ve her dersin sınavı verilir. Tüm dersler bitirildikten sonra tez dönemine geçiş öncesi, alınan tüm dersleri kapsayan doktora yeterlilik sınavının geçilmesi gerekmektedir. Anatomi doktora programlarında hangi dalda uzmanlık yaparsanız yapın tüm anatomi sistemlerinin derslerinin alınması zorunludur. Doktora yeterlilik sınavının verilmesinden sonra tez dönemi başlar. Tez döneminde

öğrenci tez hocası ile bir konu belirler ve 3 ayda bir olmak üzere tez gelişim seminerleri anlatır. 2 sene içinde bitirilemeyen tezler için tez uzatması verilebilir. Son dönemlerde doktora tezlerinin SCI dergilerinde yayınlanmasının doktorayı bitirme kıstaslarından biri olarak değerlendirilmesi daha sıklıkla konuşulmaya başlanmıştır. Doktora yapmak isteyen kişilerin ilgili doktora programını yürüten bölümlere talepte bulunulması gerekir. Doktora programını yürüten bölümlerin de adaylardan bazı beklentileri vardır ve bu doktora programına kabul edilip edilmemeyi belirler. Başvuruyu yapacak adayın derslere devamlı katılımı, her dönem seminer hazırlaması, sınavlarda geçer not alması, tez çalışmalarını zamanında bitirmesi ve yayınlaması beklenir. Ayrıca başvuru sırasında ÜDS ve LES sınav sonuçları ile tıp fakültesi ders geçer notlarının sunulması gerekmektedir.

Anatomi doktora programında sorgulanan konulardan bir tanesi de beyin cerrahı olacak bir doktorun tüm sistemlerin anatomisini öğrenmesinin gerçekten gerekli olup olmadığıdır. Bu sorunun cevabı gerçekten "evet gereklidir". Periferik sinir cerrahisi yapacak bir kişinin kas iskelet sisteminin cerrahi anatomisini, hidrosefali ameliyatı yapacak bir kişinin abdomen cerrahi anatomisini, spinal enstrümastasyon yapacak bir kişinin toraks ve pelvis cerrahi anatomisini, hipofiz cerrahisi yapacak bir kişinin paranazal sinüs anatomisini, kritik beyin bölgelerinde ameliyat yapacak bir kişinin ise beyinin üç boyutlu cerrahi anatomisini bilmemesi kabul edilebilir bir durum değildir.

Sonuç olarak doktora programları emek ve zaman gerektiren çok ciddi eğitim programlarıdır. Klinik uygulamalara katkı ve araştırma gücünün geliştirilmesine hizmet eder ve "farkındalık" yaratır.

Kaynaklar:

1. Uğur, H. Ç., Uz, A., Attar, A., Tekdemir, İ., Egemen N, A. ve A. Elhan, "Anatomic projection of the cervical uncinate process for the ventral, ventrolateral, and posterior decompressive surgery", J Neurosurg:Spine, 93 (2 Suppl), 248-51 (2000).
2. Uğur, H. Ç., Attar, A., Uz, A., Tekdemir, İ., Egemen, N., Çağlar, Ş. ve Y. Genç, "Surgical anatomic evaluation of the cervical pedicle and adjacent neural structures", Neurosurg, 47(5), 1162-9 (2000).
3. Uğur. H. Ç., Attar, A., Uz, A., Tekdemir, İ., Egemen, N. ve Y Genç, "Thoracic pedicle:surgical anatomic evaluation and relations", J Spinal Disord, 14(1), 39-45 (2001).
4. Attar, A., Uğur, H. Ç., Uz, A., Tekdemir, İ., Egemen, N. ve Y. Genç Y, "Lumbar pedicle:surgical anatomic evaluation and relationships", Eur Spinal J, 10(1), 10-5 (2001).
5. Uz, A., Uğur, H. Ç. ve İ. Tekdemir, "Is the asterion a reliable landmark for the lateral approach to posterior fossa? ", J Clin Neurosci, 8(2), 146-147 (2001).
6. Çankal, F., Uğur, H. Ç., Tekdemir, İ., Elhan, A., Karahan, T. ve A. Sevim, "Fossa navicularis:anatomic variation at the skull base", Clin Anat, 17(2), 118-22 (2004).
7. Çağlar, Ş., Dolgun, H., Uğur, H. Ç., Torun, F., Attar, A., Uz, A., Tekdemir, İ ve A. Elhan, "Extraforaminal lumbar arterial anatomy", Surgl Neurol, 61(1), 29-33 (2004).
8. Uğur, H. Ç., Savaş, A., Elhan, A. ve Y. Kanpolat, "Unanticipated complication of percutaneous radiofrequency trigeminal rhizotomy: rhinorrhea: report of three cases and a cadaver study", Neurosurgery, 4(6), 1522-1526 (2004).
9. Çağlar, Ş., Dolgun, H., Uğur, H. Ç., Kahilloğulları, G., Tekdemir, İ. ve A. Elhan, "A ligament in the lumbar foramina:inverted Y ligament:an anatomical report", Spine, 29(14), 1504-1507, (2004).
10. Uğur, H. Ç., Kahiloğulları, G., Coscarella, E., Ünlü, A., Tekdemir, İ., Morcos, J. J., Elhan, A. ve M. K. Başkaya, "Arterial vascularization of primary motor cortex (precentral gyrus) ", Surg Neurol, 64 Suppl 2:S48-S52 (2005).
11. Uğur, H. Ç., Kahiloğulları, G., Esmer, A.F., Cömert, A., Odabaşı, A. B., Tekdemir, İ., Elhan, A. ve Y. Kanpolat, "A neurosurgical view of anatomical variations of the distal anterior cerebral artery: an anatomical study", J Neurosurg, 104(2), 278-84 (2006).
12. Kahiloğulları, G. ve H. Ç. Uğur, "Accessory middle cerebral artery originating from callosomarginal artery", Clinical Anatomy, 19(8), 694-695 (2006).
13. Kahilogulları, G., Comert, A., Aslan, M., Esmer, A. F., Tüccar, E., Elhan, A., Tubbs, R. S., ve H. Ç. Uğur, " Callosal branches of the anterior cerebral artery: an anatomical report", Clinical Anatomy, 21(5), 383-388 (2008).
14. Ünlü, A., Meco, C., Ugur, H. Ç., Cömert, A., Özdemir, M., ve A. Elhan, "Endoscopic anatomy of sphenoid sinus for pituitary surgery", Clinical Anatomy, 21(7), 627-632 (2008)
15. Özdemir, M., Kahiloğulları, G., Cömert, A., Çağlar, Y. Ş., Elhan, A., Silav, G. ve H. Ç. Uğur, "Prosessus clinoideus anterior ve posterior arası köprüleşme ve foramen caroticoclinoidale", Ankara Üniversitesi Tıp Fakültesi Mecmuası, 59, 175-178 (2006).
16. Kahilogulları, G., Uğur, H. Ç., Torun, F., Kanpolat, Y., Tekdemir, İ. ve A. Elhan, "Anterior komünikan arter varyasyonları: Anatomi çalışması", 17. Ulusal Türk Nöroşirurji Kongresi, Antalya, 2003.
17. Kahilogulları, G., Uğur, H. Ç., Bozkurt, M., Aydın, Z., Kanpolat, Y., Tekdemir, İ., ve A. Elhan, "Heubner'in rekürren arteri ve varyasyonları: Anatomi çalışması", 17. Ulusal Türk Nöroşirurji Kongresi, Antalya, 2003.
18. Kahiloğulları, G., Uğur, H. Ç., Cömert, A., Esmer, A. F., Tekdemir, İ., Elhan, A. ve Y. Kanpolat, "Orta serebral arterin distal kısım anatomisine nöroşirürjikal bakış", 20. Ulusal Türk Nöroşirurji Kongresi, Antalya, 2006.
19. Kahiloğulları, G., Uğur, H. Ç., Cömert, A., Cömert, E., Esmer, A. F., Tekdemir, İ. ve N. Egemen, "Olfaktör sinirin arteryel vaskülarizasyonu", 20. Ulusal Türk Nöroşirurji Kongresi, Antalya, 2006
20. Kendir, S., Açar, H. İ., Özdemir, M., Ayhan, C., Kahiloğulları, G., Elhan, A. ve H. Ç. Uğur, "Nöroşirurjikal girişimler için pencere anatomisi: Anatomi temelli navigasyon", 21. Ulusal Türk Nöroşirurji Kongresi, Antalya, 2007.
21. Fırat, A. F., Tülin, Ş., Cömert, A., Apaydın, N., Mevci, Ö., Karahan, S. T. ve H. Ç. Uğur, "Nöroşirurjikal bakış açısı ile süperior serebellar arter", 21. Ulusal Türk Nöroşirurji Kongresi, Antalya, 2007.

LİF DİSEKSİYON TEKNİĞİ

Akın Akakın, Aşkın Şeker, Albert L Rhoton Jr., Juan Carlos Fernandez Miranda

Florida Üniversitesi, Nöroşirürji Anabilim Dalı

Beyinde mevcut olan beyaz madde içinde myelinli fasiküller ve sinir lifleri yada lif yolakları içerir. Bu lifler 3 ana kısıma ayrılır. *Assosiye lifler* komşu ve uzak kortikal bölgeleri aynı hemisferde birbirine bağlar. *Arkuat lifler* kısa liflerdir aynı hemisferde girusları birbirine bağlar. Ana uzun assoiye lifler singulum, unsinat fasikül, oksipito-temporal lifler ve superior ve inferior longitudinal liflerdir. *Kommisural lifler* orta hattan geçer ve iki hemisfer arasında bağlantıyı sağlar. Bu lifler korpus kallosum lifleri, anterior kommisur ve hippokampal kommisuru içerir. *Projeksiyon lifleri* serebral korteks ile beyin sapı ve spinal kordu birbirine bağlar. Bu lifler internal kapsül ile korona radiataya projekte olurlar. Klingler ve arkadasları beyin fiksasyon ve lif diseksiyon tekniklerini kendi adları ile geliştirmişlerdir. Bu teknik ile beyin cerrahları derin beyin anatomisini daha iyi anlamakta ve minimal invaziv yaklaşımla beyinin internal organizasyonuna başka bir açıdan bakabilmektedirler.

Klingler metodunda dondurulmuş olan taze örnekler (1-4 günlük) -10 ile -15 derecede bir hafta süre ile %10 formalin içeren sıvıda, derin dondurucuda 2 ay saklanır, ardından diseksiyon işlemi öncesinde örneklerin suda çözünmesi gerekmektedir. Araknoid diseksiyon ve damarların temizlenmesinden sonra sertliğini kaybeden örneklerin 1 hafta daha formalinli sıvıda bekletilmesi gerekmektedir. Diseksiyon esnasında x6 yada x40 büyütmelerde çalışılmalıdır. Dondurma işlemi sayesinde lifler arasında yüksek konsantrasyonda bulunan formalinin kristalleşip lifleri birbirinden ayırdığı düşünülmektedir. Yeterince fikse edilmiş beyin dokusunun bu aşamalardan sonra diseksiyona hazır olduğu söylenebilir. Eğer uzun bir süre diseksiyon işlemine ara verilecekse, örneğin 1 aydan fazla, örnekler tekrar %5 formalinli sıvı içerisinde dondurulmalıdır. Yaklaşık 12 saat dondurma işlemi yeterli olacaktır. Diseksiyon işlemi esnasında kendi elimizle ucuna sekil verdigimiz, değişik boyutlarda tahta spatulalar kullanılır. Yumuşak uçu bu tahta spatulalar lifleri en az zararla diseke etmemizi sağlar. Diseksiyonlar anatomik yapılara paralel ve her life özen gösterecek şekilde olmalıdır. Lif disseksyon teknigi genis ve iyi bir beyin anatomi bilgisi gerektirmektedir. Iyi bir disseksiyon uc boyutlu dusunebilme ve norolojik yolaklari iyi bilmekle olur. Ayrica disseksiyona baslamadan once denemeler yapilmali, yuzeyel girus anatomisine hakim olunmalidir.

Beyaz cevher 3 grupta incelenebilen myelinli liflerden oluşur. Asosiye lifler aynı hemisferde değişik bölgeleri, komisural lifler mediyan planda iki hemisferi ve projektör lifler korteksi ve spinal kordun kaudal kısmını birbirine bağlar. Son yayınlarda birçok yazar lif diseksiyon tekniğini ayrıntılı tanımlamış ve özellikle birkaç çalışma lif yolaklarının iyi anlaşılmasını sağlamıştır. Anatomik diseksiyon her bir hemisferik yüzeyin sulkus ve giruslarının detaylı çalışmaları ile başlar. Sulkus ve girus paternindeki çeşitlilik belirgin olmasına rağmen ayrıntılı inceleme nispeten sabit temel organizasyon varlığını göstermiştir. Devamlı sulkuslar sylvian, kallozal, parieto-oksipital, kalkarin ve santral sulkus (%100); yüksek devamlılık gösterenler postsantral, singulat, intraparietal, superior temporal ve kollateral sulkuslar (%60-87); çoğunlukla aralıklı sulkuslar superior ve inferior frontal, presentral, inferior temporal ve oksipitotemporal sulkuslardır (%7-33) (Sekil 1).

Kortikal gri cevherin kaldırılması sulkus derinliğinde başlayıp girus yüzeyine doğru ilerletilir. Gri cevherin dış tabakasının kaldırılması ile beyaz cevherin dış yüzeyinde ince gri tabaka olan subkorteks görülür. Gri cevherin kaldırılmasından sonra diseksiyon girus yüzeyinden başlayarak sulkus derinliğine doğru subgiral sektöre ilerler. Bu seviyede, iki tip beyaz lif belirlenir; komşu

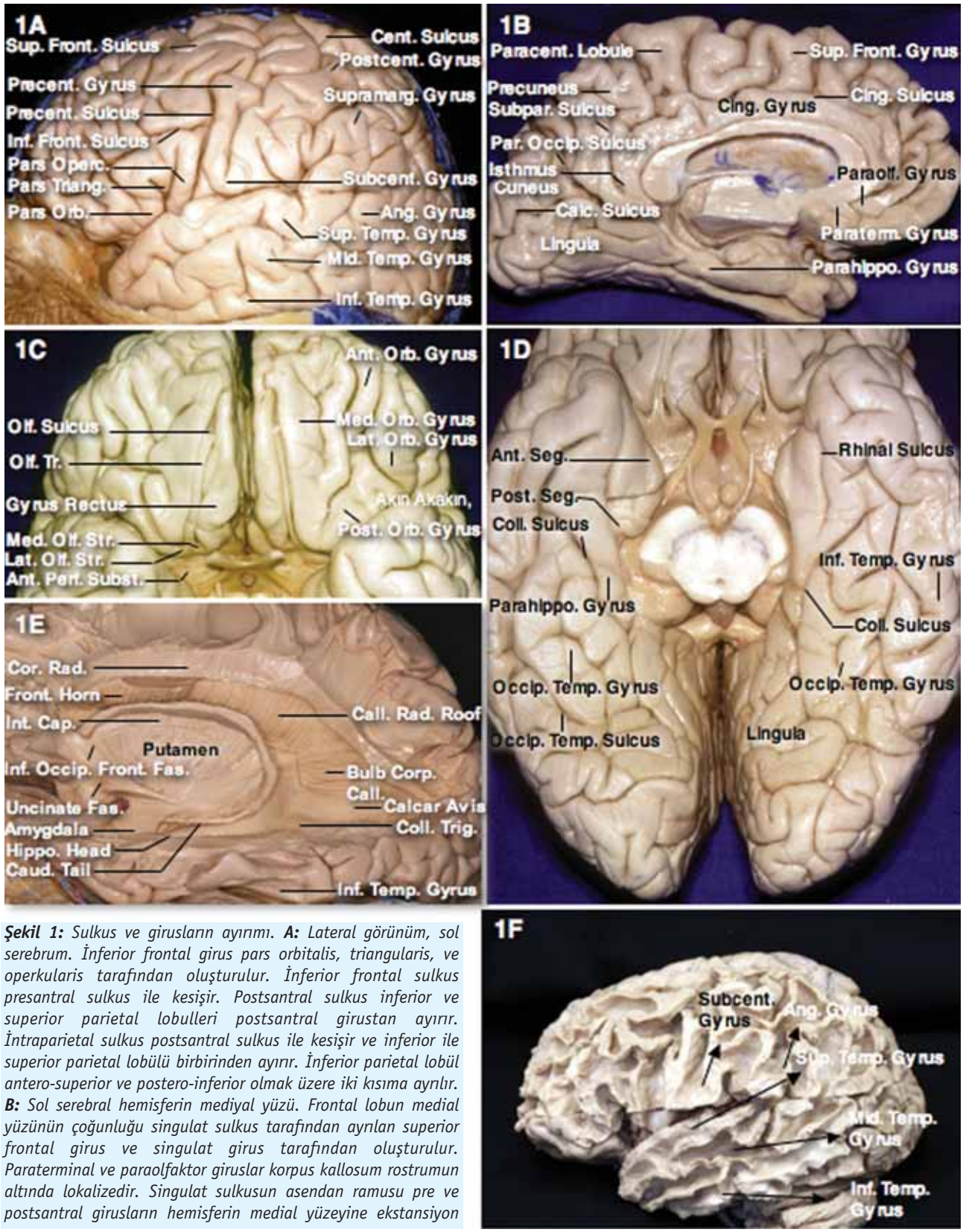

Şekil 1: *Sulkus ve girusların ayırımı.* ***A:*** *Lateral görünüm, sol serebrum. İnferior frontal girus pars orbitalis, triangularis, ve operkularis tarafından oluşturulur. İnferior frontal sulkus presantral sulkus ile kesişir. Postsantral sulkus inferior ve superior parietal lobulleri postsantral girustan ayırır. İntraparietal sulkus postsantral sulkus ile kesişir ve inferior ile superior parietal lobülü birbirinden ayırır. İnferior parietal lobül antero-superior ve postero-inferior olmak üzere iki kısıma ayrılır.* ***B:*** *Sol serebral hemisferin mediyal yüzü. Frontal lobun medial yüzünün çoğunluğu singulat sulkus tarafından ayrılan superior frontal girus ve singulat girus tarafından oluşturulur. Paraterminal ve paraolfaktor giruslar korpus kallosum rostrumun altında lokalizedir. Singulat sulkusun asendan ramusu pre ve postsantral girusların hemisferin medial yüzeyine ekstansiyon*

bölgesi olan parasantral lobülün arkasından geçer. Mediyal yüz parasantral lobülün arkasında prekuneus, kuneus, lingula ve singulat girusun posterior kısmı tarafından oluşturulur. Prekuneus singulat sulkusun asendan ramusu, parietooksipital sulkus ve prekuneusu singulat girusun istmusundan ayıran singulat sulkusun posterior ekstansiyonu olan subparietal sulkus arasında yer almaktadır. Kuneus parieto-oksipital ve kalkarin sulkuslar arasında ve lingula kalkarin sulkusun altında yer almaktadır. Parieto-oksipital ve kalkarin sulkuslar Y şekilli konfigürasyon oluşturmak üzere birleşirler. Parahippokampal girus temporal lobun mediyal yüzünün çoğunluğunu oluşturur ve oksipitotemporal veya fusiform girustan genellikle sürekli olan kollateral sulkuslar tarafından ayrılır. Kalkarin sulkusun anterior kısmı parahipokampal girusu posteriorda singulat girusun istmusu ile birleşen superior dala ve lingula ile kaynaşan inferior dala ayırır. ***C:*** *Frontal lobun orbital yuzeyi. Olfaktor tractus olfaktor sulkus boyunca ilerler, anterior perforan maddenin mediyal ve lateral olmak üzere iki kısma ayırır. Posterior orbital girus transvers insular girus ile devam eder. Lateral orbital girus inferior frontal girusun pars orbitalis kısmı ile devam eder.* ***D:*** *Temporal ve oksiptal lobların bazal yüzeyi. Kollateral sulkus parahippokampal girusu oksipitotemporal sulkustan ayırır. Rinal sulkus unkusun anterior ve lateral sınırlarını oluşturur. Unkusun anterior ve posterior bölümleri vardır ve anterior kısmı amygladayı, posterioru hippokampusun baş kısmını içerir.* ***E:*** *Sol lateral serebral hemisfer ve lateral ventrikül kısımları ortaya konmuştur. Supramarjinal girus atriuma göre yüzeyel, orta temporal girusta temporal boynuza göre daha yüzeyeldir. Lentiform nukleus internal kapsul medialinde, putamenin lateralinde yer alır. Unsinat fasikül ile inferior oksipital fasikül kaldırıldıktan sonra optik radyasyon görülür. Optik radyasyonda kaldırılırsa amyglada ve hippokampusun baş kısmı gözükür.* ***F:*** *Gri madde kaldırıldıktan sonra ilk olarak U lifler gözükür. U lifleri birbirlerinden bagımsız ama korona radiataya baglı olarak yayılırlar.*

girusları bağlayan kısa asosiasyon lifleri olarak adlandırılan lifler (ayrıca intergiral, arkuat veya U lifleri olarak da bilinen lifler) ve uzun asosiasyon, projeksiyon veya kommisural fasiküllere yönelen vertikal lifler (veya inkorporasyon lifleri). Kısa lifler girus ak cevheri yüzeyinde yer alırlar, uzun lifler ise girus ak cevheri derinlerinde yerleşmişlerdir (Sekil 2).

Lateralden Mediyale Lif Diseksiyon Tekniği: Lateralde hemisferik yüzeyden başlayan diseksiyonlarda belirlenen ilk fasikül *superior longitudinal fasikül* veya *arkuat fasiküldür*. Bu fasikül insulayı çevreleyen ters C şeklinde yapı olarak tanımlanır ve frontal ve temporal lobları bağlar. Superior longitudinal fasikülü görebilmek için kortikal gri cevheri ve frontal, temporal ve parietal operkulumları; orta frontal, superior ve orta temporal girusları ve inferior parietal lobülün komşu kısa liflerini kaldırmak gereklidir. Kısa liflerin kaldırılması giruslardan inen ve uzak giruslara doğru farklı mesafelerde giden daha derin uzun asosiasyon liflerini ortaya koyar. Uzun liflerin kortikal yüzeye 22-25 mm uzaklıkta yaklaşık 20 mm lateromedial uzunlukta kompakt fasikül oluşturdukları gözlenir, ayrıca inferior ve orta frontal girusların derinliklerindeki horizontal orientasyonu belirgindir. İlginç olarak, superior longitudinal fasikülün frontal liflerinin çoğu inferior parietal lobül bölgesinde superior longitudinal fasikülun frontoparietal veya horizontal segmenti olarak adlandırılan kısmı oluşturmak üzere sonlanır. Temporaparietal bileşke alanı seviyesinde ve kortikal yüzeyden yaklaşık 20-25 mm mesafede, orta ve superior temporal girusların posterior bölümü ile inferior parietal lobül bölgesi arasında yol alan iyi tanımlanmış vertikal oriente lif grubu belirlenir. Bunlar temporo-parietal veya superior longitudinal fasiküllerin vertikal segmentini oluşturur. Daha derin seviyede temporo-parietal alanda, posterosuperior insular kenar çevresinde ark oluşturan bir grup lifin posterior temporal bölge ve prefrontal alan arasında ilerlediği görülür. Bu lifler superior longitudinal fasikülün fronto-temporal veya arkuat segmentini oluşturur (Sekil 2). İnferolateral hemisferik yüzeyde diseksiyonda superior longitudinal fasikülün temporo-parietal segmentinin derininde anterior temporal lobdan posteriora giden bir grup lif görülür. Bu lif grubu *inferior longitudinal fasikül* veya *temporo-oksipital fasikülü* oluşturur

Lateral Hemisfer-Basal Ganglia: Superior longitudinal fasikülün liflerinin progresif diseksiyonu insular korteksin görülmesini sağlar. İnsulanın anterior yüzü inferiorda insular kutba birleşen ve posterior orbital giruslarla devam eden insulanın transvers ve değişken aksesuar girusları tarafından oluşturulur. İnsulanın topografisi, insular yüzeyin dekortikasyonu ile sağlanır. İnsular subkorteksin kaldırılması ekstrem kapsül beyaz liflerinin ve limen insula seviyesinde *unsinat* ve *inferior oksipito-frontal fasikül* liflerinin görülmesini sağlar. *Ekstrem kapsül* klasik tanımlamayla insular korteks ve klaustrum arasında yer alan lif grubudur (Şekil 3). Dorsal (veya posterosuperior) insular bölge kısmında ve altında yer alan insular subkortekste insular girus ve frontal, parietal ve temporal operkula arasında seyreden ince bir kısa lif tabakası vardır. Bu lifler ekstrem kapsülün dorsal kısmını oluştururlar. Bu liflerin rezeksiyonu insular, dorsal veya unsinat ve inferior oksipito-frontal fasikülün dorsal ve superiorunda yer alan kompakt klaustrumun karakteristik ovoid lateral yüzeyini açığa çıkarır. Ekstrem kapsülün ventral (veya anteroinferior) kısmı dorsal kısmından daha kalındır ve insular girusların ve bunlarla

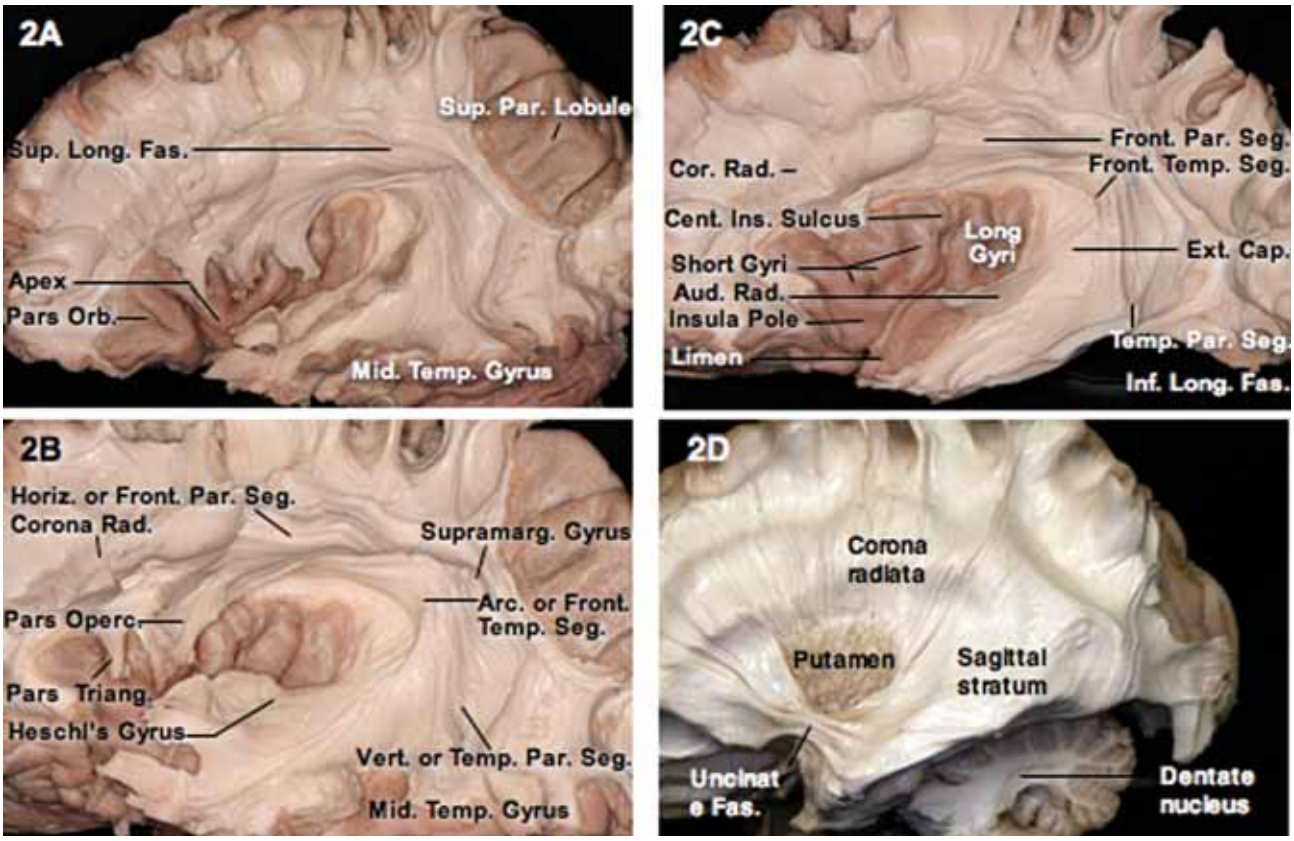

Şekil 2: *Superior ve inferior logitudinal fasiküller* ***A:****Kortikal gri maddenin kaldırılması ve yan kısa liflerin parietal operkuluma orta frontal, superior temporal, ve orta temporal girus, ve inferior parietal lobül insula etrafında superior longitudinal fasikül olarak döner. Superior parietal lobüle ve inferior frontal girusun pars orbicularis kısmına uzanmazlar.* ***B:*** *Superior longitudinal fasikülden lif diseksiyonunun devamı. Superior longitudinal fasikülün lifleri inferior parietal lobüle doğru uzanır. Kortikal yüzeyden 20-25 mm uzaklıkta vertikale oryante lifler inferior parietal lobül yolu ile superior temporal girus ve orta temporal girus arasından geçer ve superior longitudinal liflerin vertikal segmentini oluşturur.* ***C:*** *Superior longitudinal fasikül korona radiata ve eksternal kapsüle göre daha superiordan geçer. Anterior, orta ve posterior olmak üzere 3 kısa kısma ayrılır. Anterior ve posterior uzun girusların limen insuladan arkadan öne doğru uzadığı görülür. Odituar dağalımın distal kısmı Heschl girusunun içine doğru gider. Infratemporal bölgenin, yüzeyel kısa lifleri ve temporo-oksipital lifleri anterobasal bölgeden oksipital lob bölgesine giderler.* ***D:*** *Gri madde ve U lifleri kaldırıldıktan sonra ortaya ilk cıkan superior longitudinal lifler ve arkuat liflerdir. Hemen altında korona radiata, sagittal stratum ve klaustrum kaldırıldıktan sonra putamen görülür. Limen kısmının anterior ve superiorunda unsinat fasikül bulunmaktadır.*

frontal ve temporal operkulumların arasında seyreden kısa liflerin superfisyal tabakasından ve unsinat ve amigdalar, ventral veya fragmante klaustrumu çaprazlayan inferior oksipito-frontal fasikül liflerinin derin tabakasından oluşur (Şekil 3). *Eksternal kapsül* klasik olarak klaustrum ve putamen arasında yer alan lifler tabakası olarak tanımlanır. Dorsal ekstrem kapsül liflerinin kaldırılması dorsal klaustrumun periferinde merkezi dorsal klaustrum bulunacak şekilde karakteristik yaylanma paterni oluşturarak dorsal (veya posterosuperior) eksternal kapsül liflerinin ortaya çıkmasını sağlar (Şekil 3-4).

Eksternal kapsül diseksiyonu ilerletildikçe klaustrum (ve/veya ona yönelen) ve korona radiata (ve/veya ondan çıkan) arasındaki liflerin yayılım paterni daha iyi gözlenir. Birleşip korona radiatanın parçası oldukları eksternal kapsülün periferinden başlayarak ve merkezcil olarak klaustruma doğru ilerleyerek bu liflerin detaylı ve nazik diseksiyonu, çoğu lifin dorsal klaustrumun gri cevheri ile karışıp birleştiğini göstermiştir; böylece orijinlerinin (veya sonlanmalarının) dorsal klaustrumda olduğu doğrulanmaktadır. Beyaz cevherin kaldırılması dorsal klaustrumun gri cevherinin kaldırılması ile ilişkilidir, böylece dorsal eksternal kapsül kaldırılınca dorsal klaustrum da kaldırılmış olur. Dorsal eksternal kapsül lifleri sadece derin tabakada bu noktada

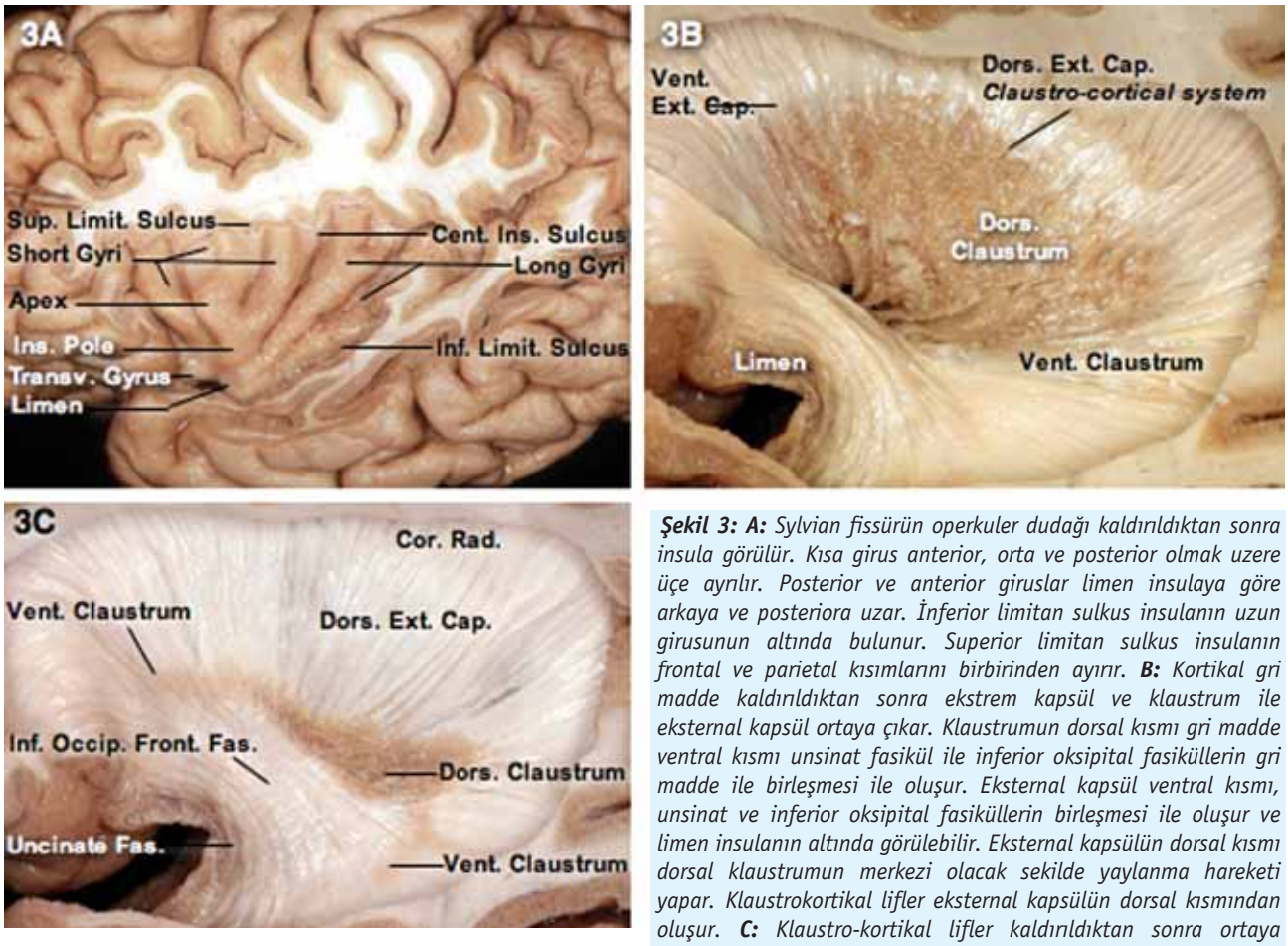

Şekil 3: A: *Sylvian fissürün operkuler dudağı kaldırıldıktan sonra insula görülür. Kısa girus anterior, orta ve posterior olmak uzere üçe ayrılır. Posterior ve anterior giruslar limen insulaya göre arkaya ve posteriora uzar. İnferior limitan sulkus insulanın uzun girusunun altında bulunur. Superior limitan sulkus insulanın frontal ve parietal kısımlarını birbirinden ayırır.* ***B:*** *Kortikal gri madde kaldırıldıktan sonra ekstrem kapsül ve klaustrum ile eksternal kapsül ortaya çıkar. Klaustrumun dorsal kısmı gri madde ventral kısmı unsinat fasikül ile inferior oksipital fasiküllerin gri madde ile birleşmesi ile oluşur. Eksternal kapsül ventral kısmı, unsinat ve inferior oksipital fasiküllerin birleşmesi ile oluşur ve limen insulanın altında görülebilir. Eksternal kapsülün dorsal kısmı dorsal klaustrumun merkezi olacak sekilde yaylanma hareketi yapar. Klaustrokortikal lifler eksternal kapsülün dorsal kısmından oluşur.* ***C:*** *Klaustro-kortikal lifler kaldırıldıktan sonra ortaya eksternal kapsül çıkar. Eksternal kapsülün arka kısmından çıkan lifler dorsal klaustrum gri maddesine girerler. Eksternal kapsülün ventral kısmı dorsal klaustrumun anterior kısmı ile içiçe girer. Ventral kısmından çıkan lifler unsinat ve inferior oksipital fasiküle girerler.*

neredeyse tamamiyle görülebilen putamenin eksternal yüzeyine net bir ataçman sergiler (Şekil 4-5).

Unsinat fasiküle limen insulanın kortikal yüzeyinin altında rastlanır. Bu kalın, çengel şeklindeki fasikül frontotemporal geçişin (ayrıca temporal kök olarak da bilinir) anterior kısmını oluşturur ve en lateral kısmında fronto-orbital bölge ile temporal kutbu ekstrem ve eksternal kapsülün ventral kısımlarının bir bölümünü oluşturmak üzere birleştirir. Unsinat lifler kaldırıldığı zaman, liflerle birbirine karışan pekçok ada benzeri gri cevher kitleleri görülür. Bu gri cevher adaları superfisyal planda unsinat fasikülün superior ve posteriorunda yer alan dorsal klaustrum ile ilişkili olan ventral klaustrumu oluşturur. Unsinat fasikülün diseksiyonunu medial olarak ilerletmek frontomesial (girus rektus, subkallosal alan) ve temporomesial bölgeleri birleştiren eksternal kapsülün ventral kısmının beyaz liflerini ve unsinat fasikülün inferomedialinde yer alan amigdaloid nukleusa karışan ventral klaustrumun gri cevherini ortaya çıkartır. Limen insulanın altında yatan beyaz cevherin kaldırılması da ayrıca prefrontal bölgeden unsinat fasikülün frontal liflerinin dorsaline doğru çapraz yapan bir grup lif tarafından oluşturulan inferior oksipitofrontal fasikülün ortaya çıkmasını sağlar. Frontotemporal geçiş bölgesinde, fasikül putamenin alt eksternal yanı çevresinde sallanırken daralır ve posteriorda middle ve posterior temporal bölgeye doğru devam eder. Lifleri dorsal eksternal kapsül lifleri ve inferior longitudinal fasikülün temporo-oksipital lifleri ile o kadar yakından ilişkilidir ki ayırmak mümkün değildir. *İnferior oksipito-frontal fasikül* ekstrem ve eksternal kapsülün ventral kısmının ana bölümünü oluşturur (Şekil 4-5).

Basal Ganglia Bölgesi: Eksternal kapsül ve klaustrumun diseksiyonu sonrasında ortaya çıkan, ovoid, iyi-tanımlanan gri cevher kitlesi olan putamen, aspirasyon sistemi ve ince spatula kullanılarak kaldırılır.

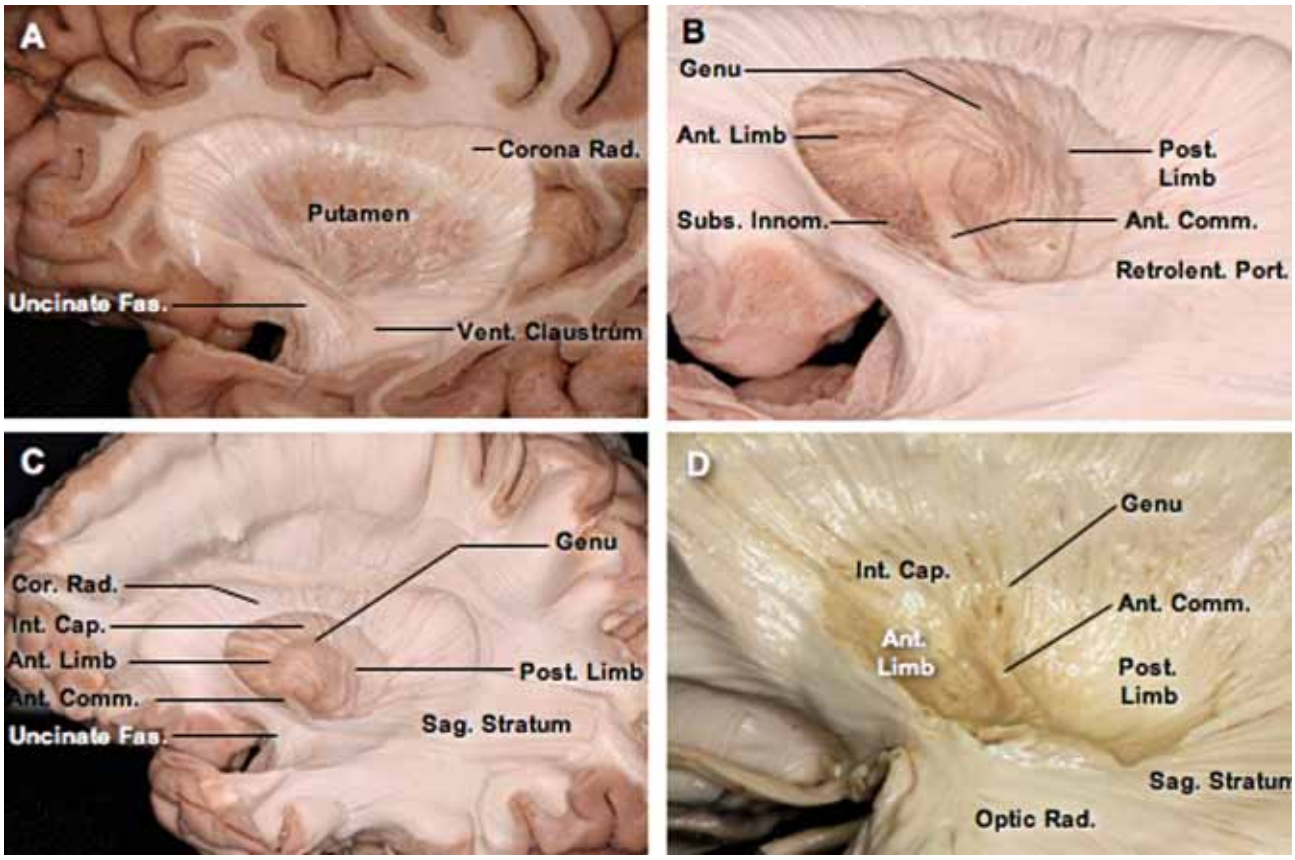

Şekil 4: *Basal ganglia bölgesi.* ***A:*** *Dorsal eksternal kapsül ile klaustrum kaldırıldıktan sonra putamenin lateral yüzeyi görülür. Unsinat fasikül kortikal gri maddenin kaldırılması ardından ortaya çıkar ve temporal pol içindeki orbitofrontal bölgeyi birbirine bağlar. Birçok ada şeklinde gri cevheri ventral klaustrum ve unsinat fasiküllerin arasından çıkar. Korona radiata putamen etrafından yayılır.* ***B:*** *İnternal kapsül ve anterior komissür putamen ve globus pallidus diseke edildikten sonra görülür. İnternal kapsül korona radiata ile devam eder ve superior longitudinal fasikülün altında yer alır. Superior longitudinal fasikül arkuat segment seviyesinde kaldırılır ise sagittal stratum ile karşılaşılır. Sagittal stratum içinde optik radyasyon lifleri ve internal kapsülün posterioruna giden lifler yer alır.* ***C:*** *Lentiküler ve kaudat nukleuslar arasındaki gri madde internal kapsülün anterior bacağına göre daha koyu bir renktedir. Presantral ve postsantral bölgeden gelen lifler posterior bacağı oluşturur. Retrolentiküler kısım posterior parietal ve oksipital korteksten beslenir ve sagital planda internal kapsüle doğru yönelir.* ***D:*** *Daha yakın görüntüleme. İnternal kapsülün anterior bacağı, posteriorunda anterior komissür, internal kapsülün posteriorunda posterior bacak ve anterior kapsülün supero-medialinde genu izlenmektedir.*

Putamen ve *globus pallidusu* ayıran eksternal medüller laminanın tanınması güçtür, fakat her iki nukleus yüksek yoğunlukları ve globus pallidusun açık görülmesi ile ayırtedilir. *Anterior komissür* globus pallidusun anterior ve bazal kutuplarında belirlenir; mediolateral ve hafif anteroposterior yolağı vardır. Anterior komissür önünde ve inferiorda anterior perforan madde üzerinde yer alan substansiya innominata (veya bazal önbeyin) korteksin ana kolinerjik uyarısı olan Meynert'in nukleus bazalis alanıdır. Medialde, *substansiya* innominata, anatomik ve fonksiyonel olarak kaudat nukleus başı ve septal nukleus ile ilişkili olan limbik sistem ve ekstrapiramidal sistem arasında ara nukleus olan *akkumbens nukleusu* içeren septal bölgenin tabanı ile devam eder (Şekil 6).

Medial globus pallidusun rezeksiyonu tamamlandıktan sonra internal kapsülün korona radiata ile devamlılığı bütünüyle gözlenir. *İnternal kapsülün* frontopontin ve talamofrontal (anterior talamik pedünkül) liflerden oluşan anterior bacağı vardır. Anterior bacağın bu lifleri medial olarak internal kapsülün alt seviyesinde posterior bacağın lifleri ile ilişkidedir. Posterior bacak kortikospinal, talamopostsantral (superior talamik pedünkül), kortikopontin ve kortikotegmental lifler tarafından oluşturulur. İnternal kapsülün *retrolentiküler kısmı* parietopontin lifler, oksipitopontin lifler ile posterior talamik pedünkülden oluşur. *Posterior talamik pedünkül* sadece genikulokalkarin lifler ve optik radyasyonları değil, ayrıca

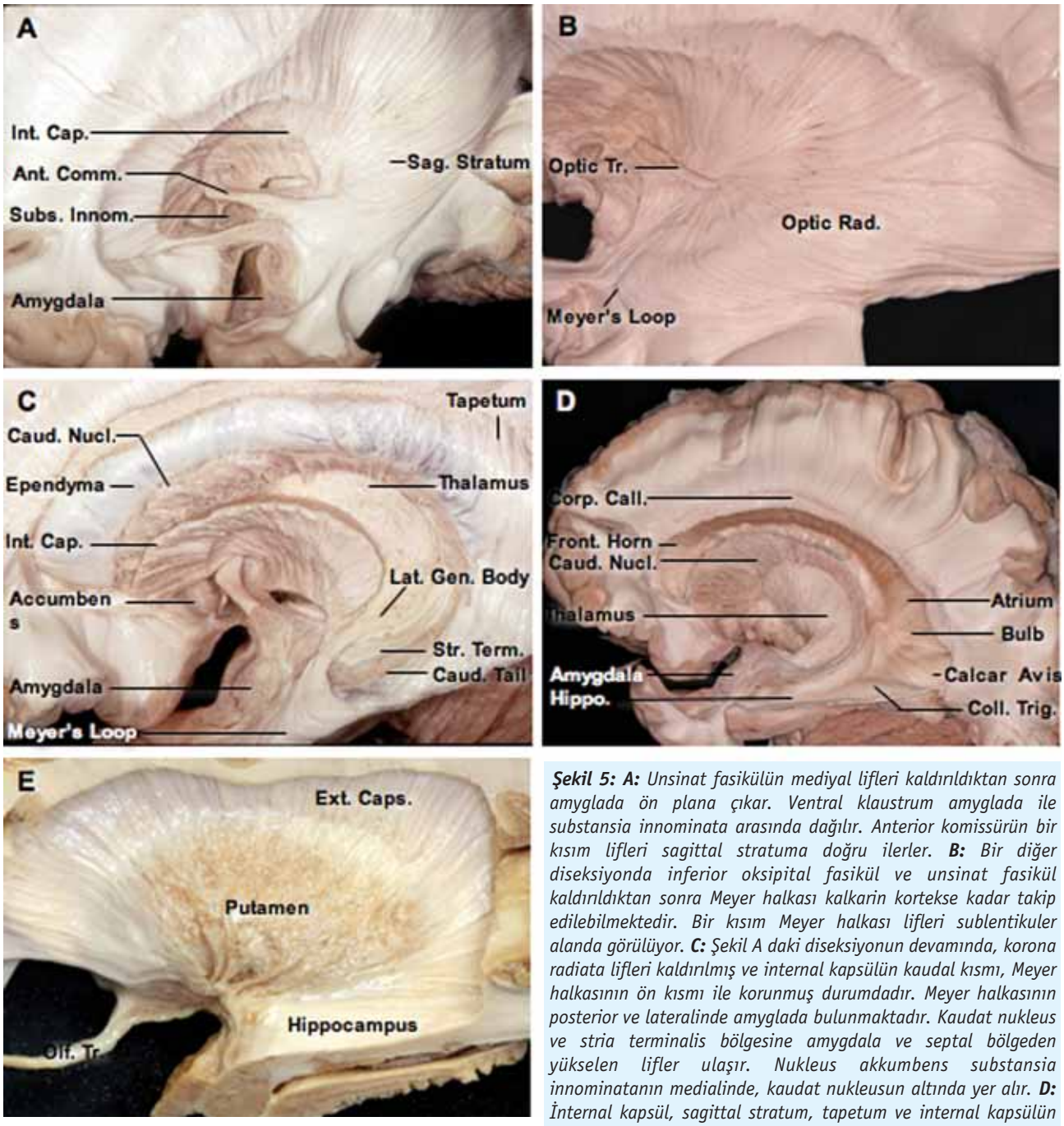

Şekil 5: A: *Unsinat fasikülün mediyal lifleri kaldırıldıktan sonra amyglada ön plana çıkar. Ventral klaustrum amyglada ile substansia innominata arasında dağılır. Anterior komissürün bir kısım lifleri sagittal stratuma doğru ilerler.* ***B:*** *Bir diğer diseksiyonda inferior oksipital fasikül ve unsinat fasikül kaldırıldıktan sonra Meyer halkası kalkarin kortekse kadar takip edilebilmektedir. Bir kısım Meyer halkası lifleri sublentikuler alanda görülüyor.* ***C:*** *Şekil A daki diseksiyonun devamında, korona radiata lifleri kaldırılmış ve internal kapsülün kaudal kısmı, Meyer halkasının ön kısmı ile korunmuş durumdadır. Meyer halkasının posterior ve lateralinde amyglada bulunmaktadır. Kaudat nukleus ve stria terminalis bölgesine amygdala ve septal bölgeden yükselen lifler ulaşır. Nukleus akkumbens substansia innominatanın medialinde, kaudat nukleusun altında yer alır.* ***D:*** *İnternal kapsül, sagittal stratum, tapetum ve internal kapsülün ependim tabakası kaldırıldıktan sonra lateral ventrikül görülmektedir. Kaudat nukleus karaktersitik C şekli ile tanınmaktadır. Frontal boynuzun lateral kısmında kaudat nukelusun başı bulunmaktadır.* ***E:*** *Eksternal kapsül, putamen ve optik radyasyon net olarak izlenmektedir. Hippokampusun superomedialinde optik radyasyon bulunmaktadır.*

talamusun pulvinarı ve parieto-oksipital korteks arasında uzanan lifleri de içerir. Diseksiyonlar sırasında, retrolentiküler kısmın liflerinin posterior parietal (prekuneus) ve oksipital (kuneus) kortekslerden yönlenip sagital planda internal kapsüle doğru geçtiği belirlenir. Böyle bir oryantasyon bunların inklüzyonlarının hemisferlerin arka bölümünde internal kapsüle eş olan sagital stratumun komponenti olduğunu doğrulamaktadır. Sagital stratum iki lif tabakası tarafından oluşturulur; optik radyasyonlar tarafından oluşturulan eksternal tabaka ve parieto-pontin ve oksipito-pontin lifler tarafından oluşturulan internal tabaka. İnferior

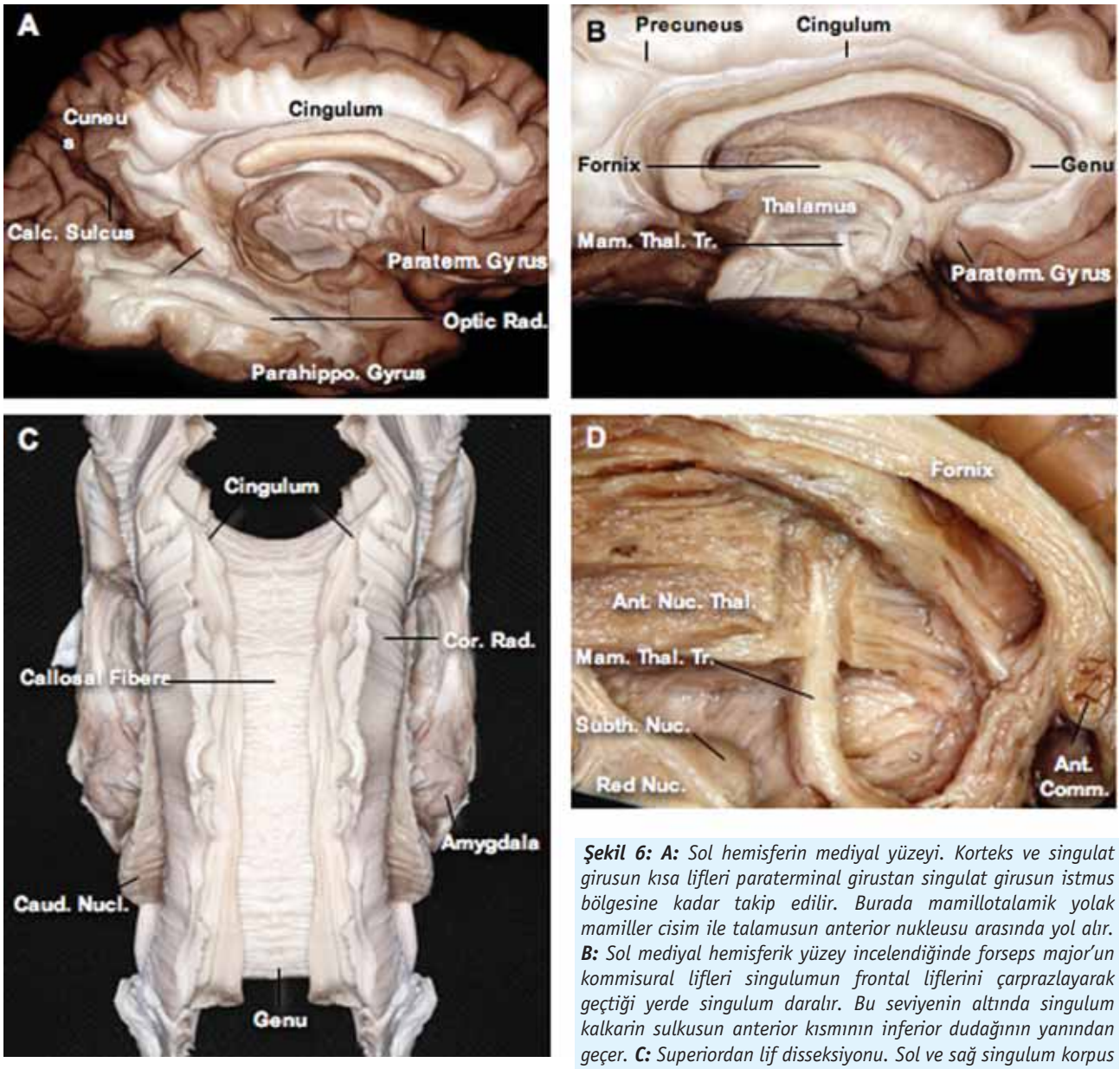

Şekil 6: A: *Sol hemisferin mediyal yüzeyi. Korteks ve singulat girusun kısa lifleri paraterminal girustan singulat girusun istmus bölgesine kadar takip edilir. Burada mamillotalamik yolak mamiller cisim ile talamusun anterior nukleusu arasında yol alır.* ***B:*** *Sol mediyal hemisferik yüzey incelendiğinde forseps major'un kommisural lifleri singulumun frontal liflerini çarprazlayarak geçtiği yerde singulum daralır. Bu seviyenin altında singulum kalkarin sulkusun anterior kısmının inferior dudağının yanından geçer.* ***C:*** *Superiordan lif disseksiyonu. Sol ve sağ singulum korpus kallosum üzerinden seyreder. Korpus kallosum lifleri karşı hemisfere cingulumun altından geçer.* ***D:*** *Medialden bakışta orta hattın lateralinde mamillotalamik yolak anterior nukleusa uzanmakta ve bu yapının superolateralinde forniks bulunmaktadır. Mamillotalamik yolağın posteriorunda subtalamik nukleus ve subtalamik nukleusun inferiormedialinde red nukleus bulunmaktadır.*

longitudinal fasikül, inferior oksipito-frontal fasikül ve anterior komissürün posterior lifleri sagital stratuma lateralde lokalizedir. İnferior oksipito-frontal fasikül ve inferior longitudinal fasikül liflerinin kaldırılması optik radyasyonun anterior liflerini oluşturan Meyer halkası ile karşılaşılmasını sağlar. Meyer halkasını oluşturan lif grupları lateral genikulat nukleusdan çıkar, anterior yönde 8-16 mm devam eder, ve posteriora doğru kalkarin kortekse doğru geçen optik radyasyonların orta ve posterior bölümlerine katılmak üzere bükülür. Meyer halkasının anterior sınırı, tüm vakalarda temporal boynuzun anterior sınırına ulaşacak şekilde temporal kutbun 28-34 mm (ortalama, 31 mm) posteriorunda yer alır. İnternal kapsülün, sagital stratumun ve korona radiatanın kaudat nukleus, talamus ve lateral ventrikülün lateral duvarını kaplayan tapetum (kallosal radyasyonlar) lifleri ile karşılaşılmasını sağlar. Tapetum liflerinin ve altındaki ependimal tabakanın kaldırılması ile lateral

ventrikül görülür. Kaudat nukleusun karakteristik C şekli vardır. Kaudat başı frontal hornun lateralinde, cismi lateral ventrikül cisminin ve atriumun lateral duvarında ve kaudat kuyruğu temporal hornun tavanında yerleşmiştir. Talamus kaudat nukleusun C şeklindeki internal kenarında yer alır. Talamusun anterior yarısı lateral ventrikül cismi tabanında, talamusun posterior kutbu (*pulvinar*) atriumun anterior duvarında ve talamustan inferior doğru uzanan lateral genikulat nukleus ise lateral ventrikül temporal boynuzu tavanının medialinde yer alır. Sonuç olarak, unsinat fasikülün liflerinin tamamiyle kaldırılması ventral klaustrum ve substansiya innominata ile yakın ilişkide olan amigdalanın tanımlanılmasını sağlar. Amigdala, temporal boynuz tavanından kaudat nukleus medialine septal bölgeye doğru giderek ana amigdala eferent yolağı olan temporal boynuz tavanının anterosuperior bölümünü oluşturan stria terminalisi ve temporal boynuz anterior duvarını oluşturur. Anterior komissürün lateral uzantısının rezeksiyonu amigdaladan anterior perforan maddeyi geçerek septal kısma, lateral hipotalamik alana ve medial talamik nukleusa yönelen ansa pedunkularis (ventral amigdalofungal lifler) ile karşılaşılmasını sağlar (Şekil 6-7).

Mediyalden Laterale Lif Diseksiyon Tekniği - Singulum ve Forniks Bölgesi: Korteksin, subkorteksin ve singulat girusun kısa liflerinin kaldırılmasıyla singulumu oluşturan korpus kallosumun uzerinde uzunlamasına korpus kallosuma parallel seyreden bir grup lif görülür. Superior frontal girus, parasantral lobül ve prekuneustan vertikal liflerin açığa çıktığı ve singulumun içine katıldığı izlenmektedir. İnferior parietal lobül liflerinin superior longitudinal fasikül için önemli olması gibi prekuneusdan orijin alan vertikal lifler singulumun genişlemesi açısından çok önemlidir. Diseksiyon sırasında korpus kallosum genusu önünde kıvrılan ve subkallosal girusta (veya paraolfaktor alanı) ve paraterminal girusta sonlanan singulumu izlemek için anteriora devam edilir. Singulum optik radyasyonun en anterior kısmına yakın yönlenir ve kalkarin sulkusun anterior bölümünün inferior dudağını kaplar. Parahippokampal girusun gri cevherinin kaldırılması singulumun anterior parahippokampal bölgeye doğru devam ettiğini, hippokampus komşuluğunda presubikulum ve entorinal kortekste sonlandığını gösterir. Singulum liflerinin tamamiyle diseksiyonu hipokampusun en eksternal kortikal tabakasının görülmesini sağlar. Fasioular girus ve devamı, subsplenial girus, subsplenial seviyede hippokampal kuyruğun bir bölümünü oluşturur. Subsplenial girus spleniumu çevreler ve spleniumun üzerinde indusium griseum ile devam eder. İndusium griseum korpus

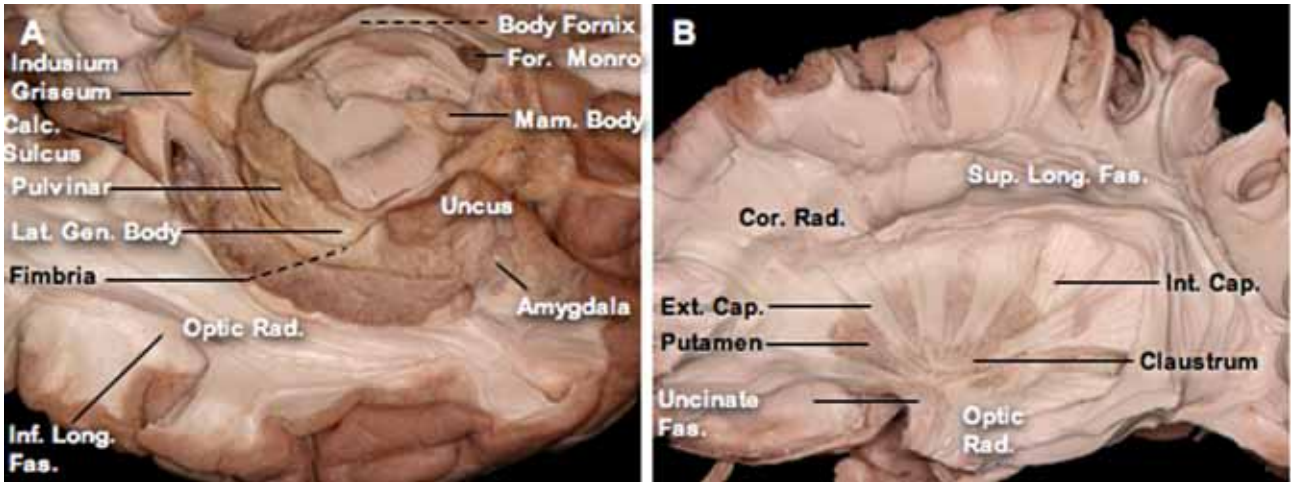

Şekil 7: A: *Lif disseksiyon tekniği ile sol mediobasal yüzeyin incelenmesi. Oksipitotemporal gri madde, lingual, parahippokampal giruslar ve istmus'un gri maddesi kaldırılmıştır. Singulum lifleri istmus ve parahippokampal gri madde içine doğru gider. Subsplenial girus spleniumu sarar ve splenium üzerinden indusium griseum olarak devam eder. İndusium grisum korpus kallosumun superior yüzeyinden hareket eder ve subkallosal bölgeye ulaşır. Lateral longitudinal stria indusium griseum ile devam eder.* ***B:*** *Lateral hemisfer lif diseksiyonunda korona radiata, lateralinde superior longitudinal fasikül, internal kapsül, internal kapsülün lateral ve inferiorunda dorsal klaustrum bulunmaktadır.*

kallosumun superior yüzeyi boyunca ilerler ve subkalosal alana ulaşır. Lateral longitudinal stria indusium griseum üzerinde seyreder ve fimbriayı terkederek rostral olarak fornikse katılmak üzere korpus kallosumun superior yüzeyine ulaşıp forniksin aberan lifleri olarak değerlendirilir. Ana efferent hippokampal yolak olan fornikse ulaşabilmek için lateral ventrikülleri ortaya koyacak olan ardarda transvers ve horizontal kesiler yapılır. Forniksin ilk bölümü olan fimbria, hippokampal formasyonun ventriküler yüzeyinin üzerinde temporal boynuzun tabanında ortaya çıkar ve forniks krusu olmak üzere posteriora geçer. Krus pulvinarın posterior yüzeyi çevresine sarılır ve superomedialde korpus kallosum spleniumunun alt yüzeyine doğru ark yapar. Atrium ve lateral ventrikül gövdesi birleşim yerinde eşleşen krura lateral ventrikül gövdesi medial duvarında superomedial sınır boyunca ileriye yönelen forniks gövdesini oluşturmak üzere devam eder. Gövde üçüncü ventrikül çatısı ve her iki lateral ventrikül gövdesi tabanı arasında hafif bir ark oluşturur. Forniks gövdesi foramen Monro'nun lateral ventriküllere açılışının anterior kenarında iki kolomnaya ayrılır (Şekil 9). Talamusun superior yüzeyi iki beyaz cevher fasikülü ile çaprazlanır; habenular kısımdan septohipotalamik kısma uzanan stria medullaris talami ve forniks. Forniksin anterior kolomnasının ayrıntılı diseksiyonu postkommisural kısmın mamiller cisme doğru ve prekommisural kısmın ise septal bölgeye doğru çatallanmasını gösterir. Mammillotalamik traktus mamiller cismi talamusun anterior nukleusu ile bağlar (Şekil 6-7).

Korpus Kallosum Bölgesi: Singulumun kaldırılması anteriorda genu ve rostrumdan posteriorda spleniuma korpus kallosumun izlenmesini sağlar. Diseksiyon transvers yönde kallosal liflerin oryantasyonunu takip ederek yapılır. Her iki hemisferin presantral ve parietal bölgeleri arasında bağlantı kuran pekçok transvers kommisural lifler gözlenir. Korpus kallosum genu seviyesinde lifler anterior oblik yönlenirler ve prefrontal ve orbitofrontal bölgeler arasında bağlantı kuran forseps minoru oluştururlar. Splenium seviyesinde lifler posterior oblik yönlenirler ve parietooksipital ve kalkarin bölgeler arasında bağlantı kuran forseps majoru oluştururlar (Şekil 6).

Beyaz Cevher Yolaklarının Nöroşirurjide Önemi: Nöroşirurjiyenler için beyaz cevher yolaklarının anatomo-fonksiyonel bağlantılarının iyi bilinmesi cerrahi açıdanda önem taşımaktadır. Her intraserebral lezyon bir yere kadar beyin beyaz cevher yapılarını etkiler ve yapılan inme çalışmaları beyaz cevher lezyonlarının kortikal hasarlardan daha ciddi ve daha kalıcı nörolojik hasar oluşturduğunu göstermektedir. Gliomlar kortikal ve subkortikal yapıları içerdiği ve böylece lif bağlantılarının yerleşimlerini değiştirebileceği için, ayıca gliomların difüzyonu beyaz cevher yolakları boyunca gerçekleştiği için lif diseksiyon tekniği ile ortaya konan ve iyi anlaşılan beyaz cevher anatomisi serebral gliomların cerrahi tedavisi için büyük kolaylık sağlayabilir. Modern gliom cerrahisinde cerrahi rezeksiyonun sınırları şimdi anatomo-kortikal beyaz cevher yolakları açısından incelenebilmekte ve hemen herbir yolak preoperative olarak nöroradyolojik tetkikler ile tanımlanabilmektedir. Ayrıca bu tekniklerin, intraoperatif haritalama teknikleri ile kombinasyonu cerrahi sırasında fonksiyonel alanların korunmasını beynin bu bölgeleri arasında direkt bağlantı bilgilerine erişimi sağlayarak geliştirir.

Sonuç olarak, yolakların sadece lokalizasyonunun değil, beyaz cevher liflerinin üç boyutlu oryantasyonunun ve fonksiyonunun bilinmesi güvenli bir cerrahi için önem kazanmaktadır. Örneğin, fasikül liflerinin oryantasyonlarına paralel kesilmesi perpendiküler insizyona oranla daha az hasara yol açabilir. Bu tip cerrahi modifikasyonların faydası üçüncü ventrikül lezyonlarına yaklaşımda longitudinal kallosotomiden ziyade transvers uygulama sonrası gösterilen daha iyi nöropsikolojik sonuçlar ile ortaya konmuştur. Bu strateji, spesifik anatomik bölgelerde faydalı olabilmesine rağmen, farklı bölgelerde farklı oryantasyon gösteren beyaz cevher yolaklarının birbirleri içinde yakın seyri nedeni ile her bölgede uygulanamamaktadır.

Kaynaklar

1. Yasargil MG: Microneurosurgery: CNS Tumors: Surgical Anatomy, Neuropathology,Neuroradiology, Neurophysiology, Clinical Considerations, Operability, Treatment Options. Stuttgart, Georg Thieme Verlag, 1994, vol 4A.
2. Nieuwenhuys R, Voogd J, van Huijzen C: The Human Central Nervous System. Berlin, Springler-Verlag, 1988, ed 3.
3. Standring S, Crossman AR, Turlough FitzGerald MJ, Collins P: Neuroanatomy, in Standring S (ed): Gray's Anatomy: The Anatomical Basis of Clinical Practice. New York, Elsevier Churchill Livingstone, 2005, ed 39, pp 227–431
4. Türe U, Yas¸argil MG, Friedman AH, Al-Mefty O: Fiber dissection technique: Lateral aspect of the brain. Neurosurgery 47:417–427, 2000.
5. Tanriover N, Rhoton AL Jr, Kawashima M, Ulm A, Yasuda A: Microsurgical anatomy of the insula and the sylvian fissure. J Neurosurg 100:891–922, 2004.
6. Carpenter MB, Sutin J: Human Neuroanatomy. Baltimore, Williams & Wilkins, 1983, ed 8, pp. 35–45, 552–564, 586, 612–642.
7. Nieuwenhuys R, Voogd J, van Huijzen C: The Human Central Nervous System. Berlin, Springler-Verlag, 1988, ed 3.

8. Standring S, Crossman AR, Turlough FitzGerald MJ, Collins P: Neuroanatomy, in Standring S (ed): Gray's Anatomy: The Anatomical Basis of Clinical Practice. New York, Elsevier Churchill Livingstone, 2005, ed 39, pp 227–431.
9. Brand S: A serial section Golgi analysis of the primate claustrum. Anat Embryol (Berl) 162:475–488, 1981.
10. Fernandez-Miranda JC, Rhoton AL Jr, Kakizawa Y, Choi C, Alvarez-Linera J:The claustrum and its projection system in the human brain: A microsurgical and tractographic anatomical study. J Neurosurg
11. Filimonoff IN: The claustrum, its origin and development. J Hirnforsch 8:503–528, 1966.
12. Morys J, Narkiewicz O, Wisniewski HM: Neuronal loss in the human claustrum following ulegyria. Brain Res 616:176–180, 1993.
13. Rae AS: The connections of the claustrum. Confin Neurol 14:211–219, 1954.
14. Rae AS: The form and structure of the human claustrum. J Comp Neurol 100:15–39, 1954.
15. Standring S, Crossman AR, Turlough FitzGerald MJ, Collins P: Neuroanatomy, in Standring S (ed): Gray's Anatomy: The Anatomical Basis of Clinical Practice. New York, Elsevier Churchill Livingstone, 2005, ed 39, pp 227–431
16. Brand S: A serial section Golgi analysis of the primate claustrum. Anat Embryol (Berl) 162:475–488, 1981.
17. Türe U, Yas¸argil MG, Friedman AH, Al-Mefty O: Fiber dissection technique: Lateral aspect of the brain. Neurosurgery 47:417–427, 2000.
18. Catani M, Howard RJ, Pajevic S, Jones DK: Virtual in vivo interactive dissection of white matter fasciculi in the human brain. Neuroimage 17:77–94, 2002.
19. Catani M, Jones DK, Donato R, Ffytche DH: Occipito-temporal connections in the human brain. Brain 126:2093–2107, 2003.
20. Nieuwenhuys R, Voogd J, van Huijzen C: The Human Central Nervous System. Berlin, Springler-Verlag, 1988, ed 3.
21. Rhoton AL Jr: The cerebrum. Neurosurgery 51 [Suppl]:S1–S51, 2002.
22. Standring S, Crossman AR, Turlough FitzGerald MJ, Collins P:
23. Neuroanatomy, in Standring S (ed): Gray's Anatomy: The Anatomical Basis of Clinical Practice. New York, Elsevier Churchill Livingstone, 2005, ed 39, pp 227–431.
24. Young P, Young P: Basic Clinical Neuroanatomy. Philadelphia, Williams & Wilkins, ed 1, 1997.
25. Schmahmann JD, Pandya DN: Fiber Pathways of the Brain. New York, Oxford University Press, 2006.
26. Klinger J, Gloor P: The connections of the amygdala and of the anterior temporal cortex in the human brain. J Comp Neurol 115:333–369, 1960.
27. Duvernoy HM: The Human Hippocampus. New York, Springer-Verlag, 2005, p 44.
28. Duffau H: New concepts in surgery of WHO grade II gliomas: Functional brain mapping, connectionism and plasticity—a review. J Neurooncol 79:77–115, 2006
29. Yas¸argil MG: Microneurosurgery: CNS Tumors: Surgical Anatomy, Neuropathology, Neuroradiology, Neurophysiology, Clinical Considerations, Operability, Treatment Options. Stuttgart, Georg Thieme Verlag, 1994, vol 4A.
30. Yas¸argil MG, Türe U, Yas¸argil DC: Impact of temporal lobe surgery. J Neurosurg 101:725–738, 2004.
31. Berger M: Fiber dissection technique: Lateral aspect of the brain. Neurosurgery 47:417–427, 2000 (comment).
32. Burger PC, Heinz ER, Shibata T, Kleihues P: Topographic anatomy and CT correlations in the untreated glioblastoma multiforme. J Neurosurg 68:698– 704, 1988.
33. Druga R: Cortico-claustral connections. II. Connections from the parietal, temporal, and occipital cortex to the claustrum. Folia Morphol (Praha) 16:142–149, 1968.
34. Henry RG, Berman JI, Nagarajan SS, Mukherjee P, Berger MS: Subcortical pathways serving cortical languages sites: Initial experience with diffusion tensor imaging fiber tracking combined with intraoperative language mapping. Neuroimage 21:616–622, 2004.
35. Mazza M, Di Rienzo A, Costagliola C, Roncone R, Casacchia M, Ricci A, Galzio RJ: The interhemispheric transcallosal-transversal approach to the lesions of the anterior and middle third ventricle: Surgical validity and neuropsychological evaluation of the outcome. Brain Cogn 55:525–534, 2004.

NÖROŞİRÜRJİ EĞİTİMİNDE KADAVRA DİSEKSİYONLARI İÇİN SİLİKON ENJEKSİYONU - YENİ TEKNİK ve TECRÜBELERİMİZ

Ahmet Hilmi Kaya[1], Bülent Sam[2]

[1] Ondokuz Mayıs Üniversitesi, Tıp Fakültesi, Nöroşirürji Anabilim Dalı,
[2] İstanbul Adli Tıp Kurumu

Yaklaşık 8 yıl önce Cerrahpaşa Tıp Fakültesi, Nöroşirürji Anabilim Dalı'nda asistan olduğum sırada, Prof. Dr. Emin Özyurt'un tavsiyesi üzerine kadavralarda beyin damarlarını madde enjeksiyonu ile doldurmayı denemeye başladım. Çok çeşitli maddeler denememe rağmen, tatmin edici sonucu sadece silikon ile elde edebildim. Kullandığım maddenin en önemli özelliği, yurtdışından sipariş edilmiş olması değil, silikonu farklı amaçlarla yurtiçinde kullanan bir tasarım şirketinin mühendis sahibi ile bizzat oranlarını deneyerek kendimizce ideal karışımı elde etmiş olmamızdır. Sonuçta, kullandığımız madde ve yöntemi ana hatları ile aşağıda özetlemekteyim.

Silikon enjeksiyonunun başarısı kadavraya bağlı faktörler ve enjekte edilen maddenin akışkanlığı ile doğrudan ilişkilidir. Kullanılacak kadavranın, postmortem erken saatlerde damar yatağının pıhtıdan temizlenmiş olması, damar tıkanıklığının daha nadir görülmesi sebebi ile kadavranın genç olması gibi faktörler kadavraya bağlı faktörlerdir (1,2). Diğer yandan enjeksiyon materyali genellikle akışkan silikon, renklendirici, yumuşatıcı (akışkanlaştırıcı) ve sertleştiriciden oluşmaktadır. Özellikle yumuşatıcı ve sertleştirici bizim tecrübelerimize göre çok önemli faktörlerdir. Yumuşatıcı, enjeksiyon öncesi silikonun viskozitesini arttırarak enjeksiyonu oldukça kolaylaştırmaktadır. Sertleştirici ise silikonu dondurarak nihayi katı haline getirdiğinden, otopsi kadavralarında çalışmak gerekirse, 24-48 saat gibi uzun süreler yerine, 1 saat gibi kısa sürede donmasını sağlayarak otopsi süresine engel olmamaktadır. Kendi enjeksiyon yöntemimiz ile, postmortem dönemde kısa süre içinde Adli Tıp Kurumuna ulaşmış kadavralarda enjeksiyon yapma şansı bulduk ve bu şekilde yumuşatıcı ile viskozitesi arttırılıp, sertleştiricisi ile 1 saat gibi sürede katılaşmayı sağlayan madde dizayn ederek otopsi süresine engel olmadan diseksiyon için uygun enjeksiyonu uygulamayı başardık. Aynı şekilde, anatomi departmanlarında bulunan kadavralarda yine aynı yöntemle iyi sonuçlar aldık. Tekniğimiz kısaca kadavra diseksiyon hazırlığı, karışımı hazırlayarak enjeksiyon yapma, ve beynin çıkarılması aşamalarını içermektedir.

Kadavra diseksiyonu aşamasında rutin olarak, her iki karotid arter, jugüler venler ve vertebral arterler ortaya konup, her biri kanüle edilir. Karotid arterler ve jugüler venler boyun ön yüzünde, sternokleidomastoid adelenin medial sınırından insizyon yaparak, bu kasın altında ortaya konur. Vertebral arterlerin ortaya konması için en uygun bölge, sağ vertebral arterin subklavian arterden çıkış yeri ile sol vertebral arterin aortadan çıkış yerleridir. Bunun için toraksı açıp, klavikulaları iki taraflı manibriumdan ayırıp laterallere retrakte etmek yeterli olacaktır. Vertebral arterlerin çıkışını, aorta ya da subklavian arterin kendisine kesi yaparak bizzat damar içinden kanüle etmek çok daha kolaydır. Damarların kanülasyonuna uygun olan boyda aspirasyon sondalarını damar içerisine yerleştirmek ve sonra damar etrafını kalın serbest ipekle boğarak düğümlemek yeterlidir. Kullanılan aspirasyon sondalarının giriş ucu, gavaj enjektörünün girebileceği şekilde olanlardan seçilmelidir. Aspirasyon

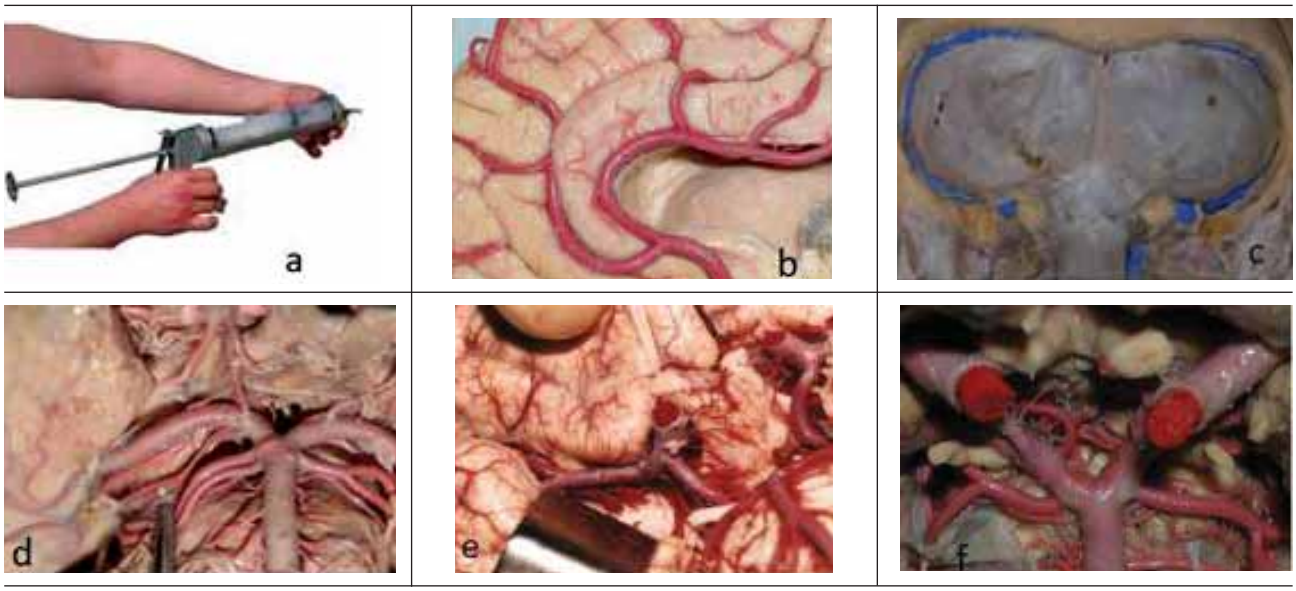

a. Silikon tabancası ve gavaj enjektörü, b. Taze kadavra enjeksiyonu sonrasında interhemisferik fissürde anterior serebral arter ve seyri, c. Transvers ve sigmoid sinüsler, d. Anatomi departmanında 12 yıllık kadavra enjeksiyonu sonrası baziler arter ve trasesi, e. Taze kadavra enjeksiyonu sonrası ekarte edilen alanda lentikülostriat arterler, f. Taze kadavrada baziler arter ve trasesi

sondalarının kesilerek bir miktar kısaltıldıktan sonra takılması, silikon enjeksiyonu aşamasında ölü enjeksiyon trasesini engeller. Hazırlık aşamasında en son, kanüllerden bol ılık su enjeksiyonu hem pıhtı temizliğini sağlar, hem de Willis Poligonu'nun açık olup olmadığı konusunda size fikir verir. Tek bir damardan enjekte edilen suyun, diğerlerinden rahatlıkla gelmesi, enjeksiyonun iyi olacağını müjdeler. Eğer taze kadavra kullanır ise, bu aşamada %10'luk formaldehid solusyonu ile bolca irigasyon beynin sertleşmesini sağlayacak ve siz beyni çıkarırken korteksin dağılmasını engelleyecektir. Eğer anatomi laboratuarlarında bulunan damar yatağı iyi temizlenmemiş ve yaşlı kadavrada enjeksiyon yapılacaksa, karotis arter tıkanıklığı ihtimali yüksektir. Endarterektomi yapar gibi bulbusu temizleyip, dikişle kapatmak, çok daha iyi sonuçlar vermektedir.

Yukarıda bahsettiğimiz 4 farklı karışım bize tasarım firması tarafından sağlanmaktadır (TGC Dizayn, İstanbul). Prof. Dr. Uğur Türe'nin tavsiyeleri ile oluşturduğumuz en son karışımı, kendi tekniğimizle birlikte, daha önceden ayrıntılı şekilde tariflemiştik (3). Silikon, boya, sertleştirici ve yumuşatıcı, istenilen donma süresi ve akışkanlık doğrultusunda dizayn eden kişinin verdiği oranlarda spatula yardımı ile karıştırıldıktan sonra, 50 cc lik gavaj enjektörüne 30 cc kadar doldurulur. Enjeksiyon en az iki kişi ile yapılmalıdır. Çünkü, silikonun viskozitesi, hiçbir zaman bir kişinin manuel olarak rahatlıkla enjekte edebileceği kadar düşük olamamaktadır. Bir kişi, enjektör ile kanül bağlantısını tutarken, diğer kişi tüm gücü ile enjekte eder. Genellikle manuel enjeksiyon ileri derecede efor gerektirir. Biz bu aşamada, Prof.Dr.Bülent Canbaz tarafından tavsiye edilen ve enjeksiyon aşamasını ciddi şekilde kolaylaştıran silikon tabancasını kullanmaltayız. Gavaj enjektörü, nalburlarda satılan silikon tabancasına oturtulduğunda bile enjeksiyon zorludur, fakat silikon tabancası sabit bir güçle sabırla sıkıldığında, silikonun şeffaf aspirasyon kanülünden sabit bir hızla akıp gidişini gözlemleyebilirsiniz. Burada tabancayı abartılı ve hızlı sıkmamak gerekir, çünkü bu durumda ya aspirasyon sondası damardan çıkmakta, ya da beyin içinde damar yırtılmakta ve silikon kaçağı oluşmaktadır. Genellikle arteryel enjeksiyon için 100 cc, venöz enjeksiyon için 200 cc yeterli olmaktadır. Enjeksiyonun hangi aşamada bırakılacağını belirlemek için yöntemimiz kısaca, karotid arterin birinden verdiğimiz silikon diğer karotisin kanülüne geldiği anda enjekte ettiğimiz damarı klempleyip, diğer karotise enjeksiyona başlamaktır. Bu aşamada diğer karotis enjeksiyonu da bir miktar yapılıp klemplenir. Eğer ikinci karotis'in enjeksiyonu esnasında, vertebral arterin birinden silikon gelirse, o vertebral arter de klemplenip, karşı vertebral arterden bir miktar enjeksiyon yapılır ve sonuçda o vertebral arter de klemplenir. Tekrar belirtmek gerekir ki, enjeksiyon zorlu olduğundan, bu zorluğa karşı sabırlı ve nazik direnç gösterilmelidir. Bu tutum hem ana damarda yırtığı ve

kaçağı önler, hem de perforan damarların daha sağlıklı dolmasını sağlar. Bu sabırlı tutum, venöz enjeksiyonda daha önemlidir, çünkü venöz yapının hasarı çok daha kolay, yatağın tam dolumu ise çok daha yavaş olmaktadır.

Beynin çıkarılması aşaması, otopsi yapılan kadavra enjeksiyonları sonrası gerekir. Bu durumda, mümkün olduğunca medulla foramen magnuma yakın kesi ile beyin çıkarılmalıdır ki, her iki vertebral arter intrakranial kısmı görülebilsin. Aslında ideal olan, bütün kafa ya da tam kadavraya sahip olmaktır. Bu imkan var ise, beyni çıkarmadan çalışmak daha uygundur, çünkü kafa tabanını gerçek hali ile çalışma imkanı vermektedir.

Kaynaklar

1. Sanan A, Abdel Aziz KM, Janjua RM, van Loveren HR, Keller JT. Colored silicone injection for use in neurosurgical dissections: anatomic technical note. Neurosurgery. 1999;45:1267-74.
2. De Oliveira E, Wen HT. Colored silicone injection for use in neurosurgical dissections: anatomic technical note. Neurosurgery. 1999;45:1274 (comment).
3. Kaya AH, Sam B, Celik F, Türe U. A quick-solidifying, coloured silicone mixture for injecting into brains for autopsy: technical report. Neurosurg Rev. 2006;29:322-6.

KRANYO-ORBİTOZİGOMATİK YAKLAŞIM

Doç. Dr. Emel Avcı
Mersin Üniversitesi Tıp Fakültesi, Nöroşirurji Anabilim Dalı

Kranyoorbitozigomatik yaklaşım klasik pterional kraniotomiyi genişletme esasına dayanmaktadır. Bu girişim beyin retraksiyonu olmadan veya en az beyin retraksiyonu ile orbita apeksine, kavernöz sinüse, paraklinoid, parasellar bölgeye, orta-ön fossaya ve baziler tepeye daha geniş bir görüş açısı ile ulaşmayı sağlar (Resim 1,2,3,4). Bu yaklaşımda üst ve yan orbita duvarları ile birlikte zigoma ve orbita tavanı kaldırılmaktadır. Bu yapıların çıkarılması ile birlikte ön-orta fossaya en az beyin retraksiyonu ile ulaşılır. Bu çalışmada 2 parça kranyo-orbitozigomatik kranyotomi kadavralar üzerinde basamak basamak yapılmış ve ilişkili nöroanatomik yapılar ortaya konmuştur.

Cerrahi Teknik ve İlişkili Nöroanatomik Yapılar: Baş 30-60 derece çevrilerek malar eminens üst seviyede olacak şekilde ekstansiyona alınır (Resim 5). Tragusun 5-10 mm önünde, zigomanın 5 mm altında insizyon yapılır. İnsizyonun alt sınırı fasial sinirin hasarlanmasını önlemek için bu seviyenin altına indirilmemelidir. Fasial sinirin temoral dalı daima zigomanın altında olacak şekilde parotidomasseterik fasyayı deldikten sonra terminal dalları olan ön (anterior), orta (middle) ve arka (posterior) dallarına ayrılır. Ön ramus korrugator supersili ve orbikülaris okuli adelelerini innerve ederken orta (middle) dal yani frontal dal frontal adeleyi innerve eder. Arka yani posterior dal ise ön, arka, superior aurikuler ve tragus adelelerini innerve eder ve insanlarda bir önemi yoktur (Resim 6). Fasial sinirin temporal dallarının ön ve orta dalları subgaleal masafede lateral kantustan tragusa uzanan hattın 1,1cm altında ve zigomanın altında yer alır. Temporal adelenin ön? bölümünde 3 farklı yağ tabakası mevcuttur. İlk tabaka

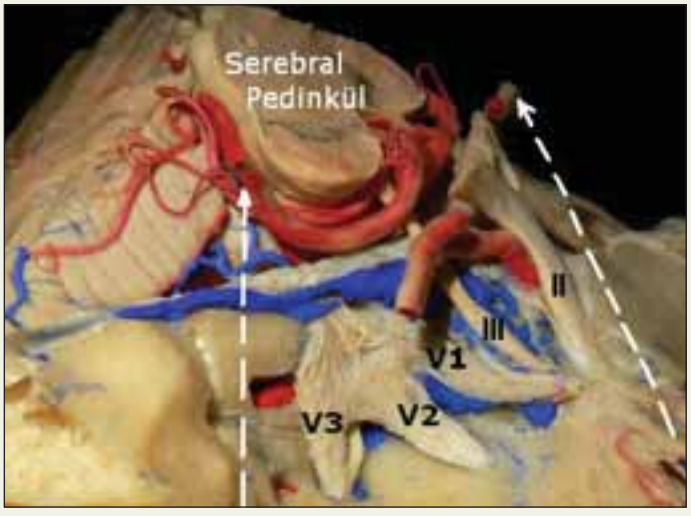

Resim 1-2: *Kadavra üzerinde aksial ve oblik kesitlerde kranyo-orbitozigomatik yaklaşım ile ön ve orta fossaya daha geniş açı ile ulaşılması gösterilmektedir.* ***II:*** *Optik Sinir,* ***ICA:*** *İnternal karotid arter,* ***PCA:*** *Posterior serebral arter,* ***MCA:*** *Orta serebral arter,* ***ACA:*** *Anterior serebral arter,* ***III:*** *Okulomotor sinir,* ***IV:*** *Troklear sinir,* ***V3:*** *Mandibuler sinir,* ***V2:*** *Maksiller sinir,* ***V1:*** *Oftalmik sinir*

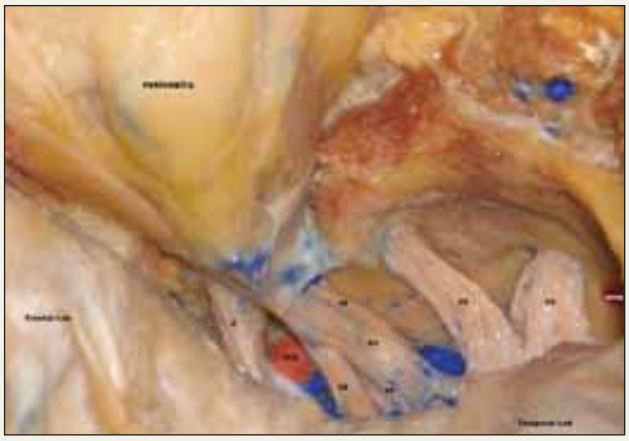

Resim 3: ICA: *İnternal karotid arter kavernöz segment,* ***II:*** *Optik Sinir,* ***III:*** *Okulomotor sinir,* ***IV:*** *Troklear sinir,* ***V3:*** *Mandibuler sinir,* ***V2:*** *Maksiller sinir,* ***V1:*** *Oftalmik sinir,* ****:*** *Trigeminal sinir motor dal,* ***mma:*** *Middle meningeal arter,* ***VI:*** *Abdusens siniri.*

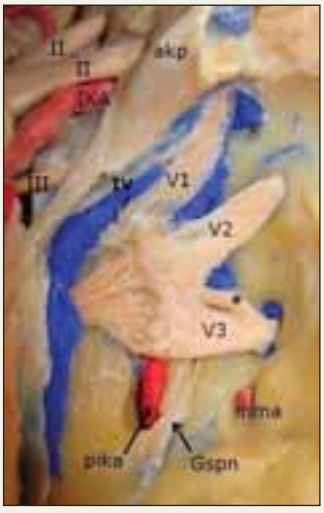

Resim 4: II: *Optik Sinir,* ***III:*** *Okulomotor sinir,* ***IV:*** *Troklear sinir,* ***V3:*** *Mandibuler sinir,* ***V2:*** *Maksiller sinir,* ***V1:*** *Oftalmik sinir, *: Trigeminal sinir motor dal,* ***mma:*** *Middle meningeal arter,* ***VI:*** *Abdusens siniri,* ***ICA:*** *İnternal karotid arter,* ***Gspn:*** *Greater süperfisyal petrozal sinir, pika: Petroz internal karotid arter,* ***akp:*** *Anterior klinoid proçes.*

galeanın altındaki subgaleal yağ tabakasıdır, ikinci tabaka süperfisial temporal fasyanın duplikasyonu arasında olup 3. tabaka ise bu fasyanın altındaki yağ dokusudur. Fasial sinirin frontal dalları subgaleal mesafede süperfisyal yağ tabakası ile aynı planda bulunur (Resim 7-8). Buna karşın Ammirati ve arkadaşları %30 olguda frontal sinirin dallarının interfasyal mesafede seyredip ardından frontal adeleye gittiklerini göstermişlerdir.

Resim 5: *Kadavra üzerinde kranyo-orbitozigomatik yaklaşımda cilt insizyonu ve başın pozisyonu görülmektedir.*

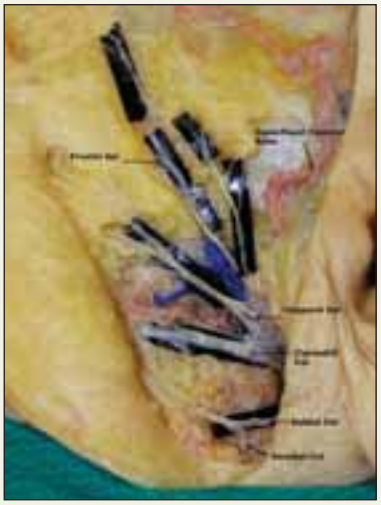

Resim 6: *Sağ tarafta fasial sinir ve dalları disseke edilmiş. Fasial sinirin temporal dallarından biri olan frontal sinir ortaya konmuştur. Fasial sinirin frontal dalı ilk yağ tabakası üzerinde (subgaleal mesafede) seyretmektedir.*

Cilt insizyonu yukarıya doğru uzatılarak karşı tarafa geçilir, hafifçe öne doğru dönülür ve karşı pupili gösterecek şekilde saç çizgisinde sonlandırılır. Cilt insizyonu öne devrilerek temporal fasya ve frontal periosteum ortaya konur, Fasial sinirin frontal dalı subgaleal doku altında yağdokusu içinde yer alır. Bu dalı korumak için subgaleal disseksiyon orbita yan kenarının 2,5-3 cm arkasında sonlandırılır (Resim 9). Ardından superior temporal hat boyunca dar bir miyofasyal bant bırakılacak şekilde subfasyal disseksiyona başlanır (Resim10-11). Derin temporal fasya subperiostal olarak

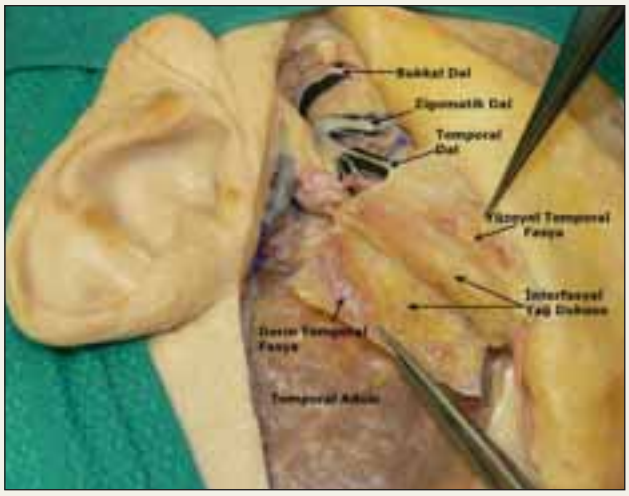

Resim 7: *Kadavra üzerinde temporal adele üzerindeki farklı katmanlardaki yağ dokuları ortaya konmuştur. İkinci yağ tabakası süperfisyal temporal fasyanın duplikasyonu arasında bulunur.*

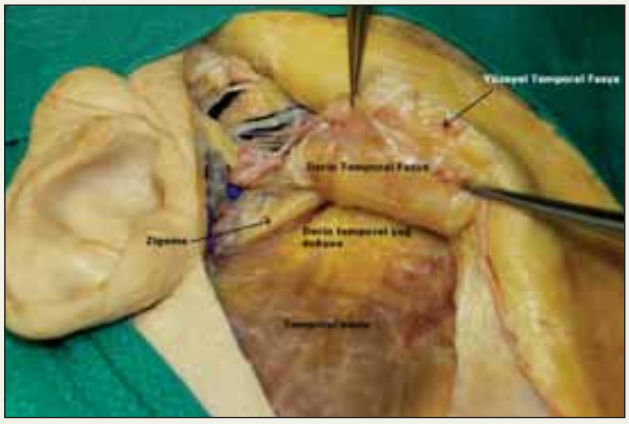

Resim 8: *3. yağ tabakası ise bu fasyanın altında yer alır.*

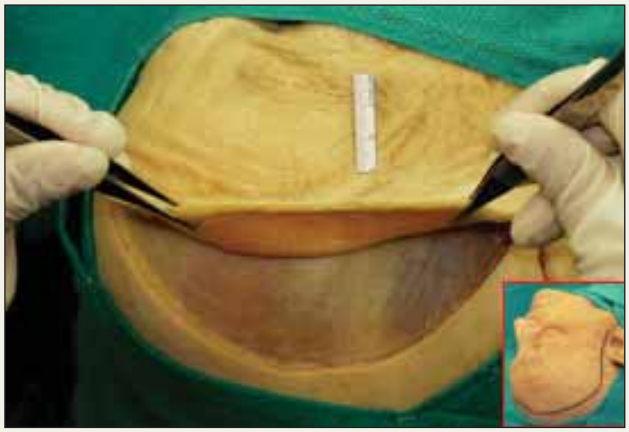

Resim 9: *Subgaleal disseksiyon orbita köşesinin 2,5-3cm arkasında olacak şekilde sonlandırılmalıdır.*

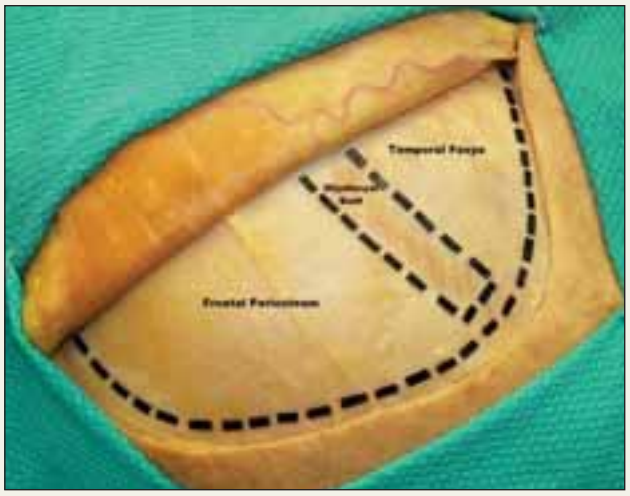

Resim 10: *Kranyo-orbitozigomatik yaklaşımda temporal adele üzerindeki fasyal tabakalar görülmekte olup aynı zamanda frontal periosteum ortaya konmuştur.*

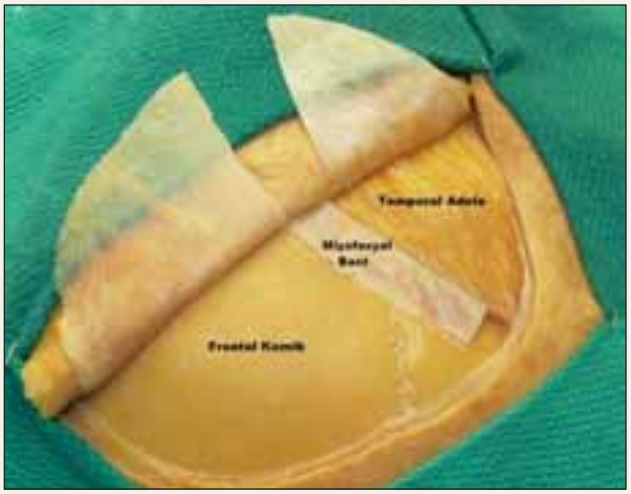

Resim 11: *Temporal adele üzerindeki fasya frontal sinirin dallarına zarar vermeyecek şekilde subfasyal olarak disseke edilmiş.*

superior orbital rim, zigomatik proçes, zigomatikofasial foramenin altında olacak şekilde malar eminens ve zigomatik ark ortaya konur (Resim 12). Temporal adele cilt insizyonu boyunca kesilir ve subperiostal olarak sıyrılır. Cilt insizyonu oltalar ile çekilir ve periorbita orbita rimlerinin üst ve yan yüzeylerinden sıyrılır. Ek orta hat uzanıma ihtiyaç olunan olgularda supraorbital sinir supraorbital foramenden-çıkıntıdan tur veya keski yardımı ile serbestleştirilir. Ardından tur ile zigoma rotu seviyesine ve keyhole noktasına kraniotomi için delikler açılıp frontotemporal kranyotomi yapılır (Resim 13,14).

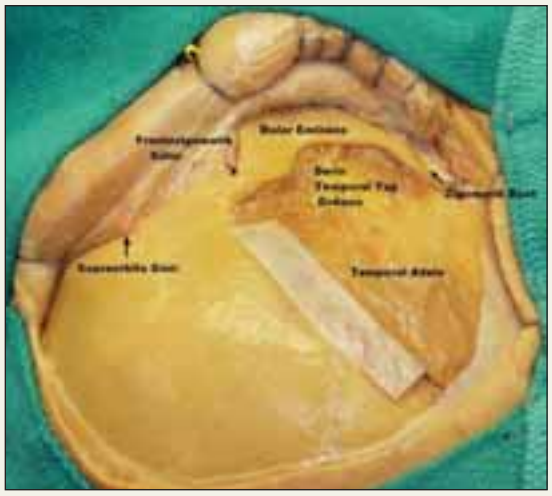

Resim 12: *Frontal periosteum ve temporal fasyanın disseksiyonundan sonra malar eminens, zigoma ve orbita köşesi ortaya konmuştur.*

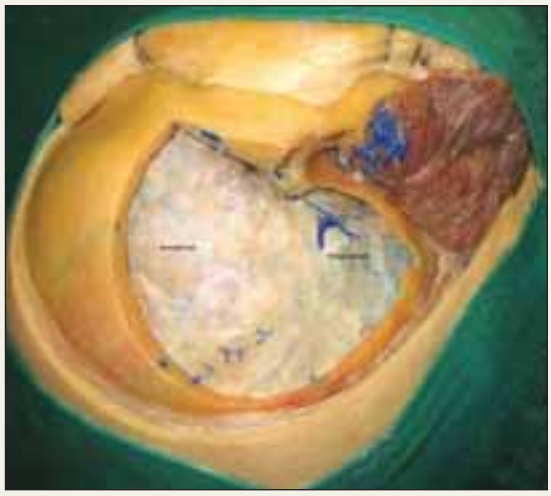

Resim 14: *İki parça kranyo-orbitozigomatik yaklaşımdaki ilk fleb olan frontotemporal kemiğin çıkarılmasından sonraki spesmen izlenmektedir.*

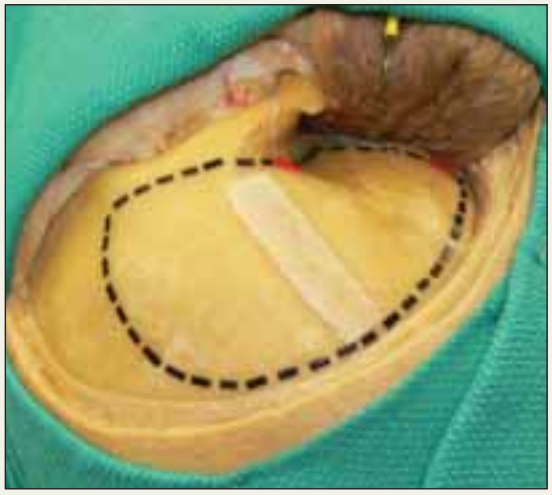

Resim 13: *Frontotemporal kranyotomide delik yerleri ve kranyotominin sınırları gösterilmektedir.*

Kraniotominin büyüklüğü ve uzanımı lezyonun lokalizasyonuna göre belirlenir. Ardından durayı asmak için kraniotomi kenarlarına delikler açılır ve dura asılır. Sfenoid kanat frontotemporal dural katlantıya kadar turlanarak düzleştirilir (Resim 15,16). Turun testere ucu ile orbital ve zigomatik osteotomiler tamamlanır. Orbitozigomatik osteotomi için 6 adet kemik kesisi yapılması gerekir (Resim 18,19). Birinci kesi zigoma rotunun üzerine yapılır ve bu kesi esnasında temporomandibular eklemin hasar görmemesine özen gösterilmelidir (Resim 18). İkinci ve üçüncü kesi malar eminens üzerine zigomayı ayırmak için yapılır. İkinci keside zigomatik kemiğin alt lateral bölümü orbita yan

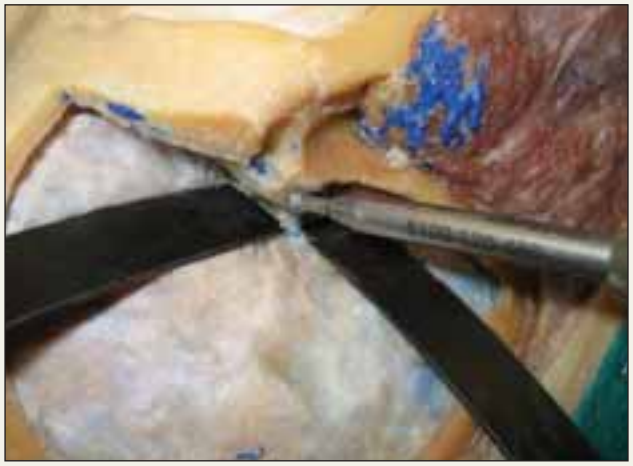

Resim 15-16: *Dura kenarları orbita tavanından ve lateral yüzeyinden sıyrıldıktan sonra sfenoid kanat turlanması gösterilmektedir.*

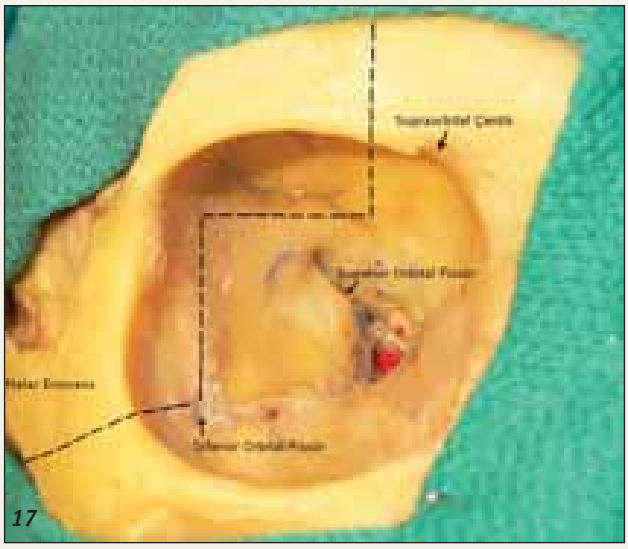

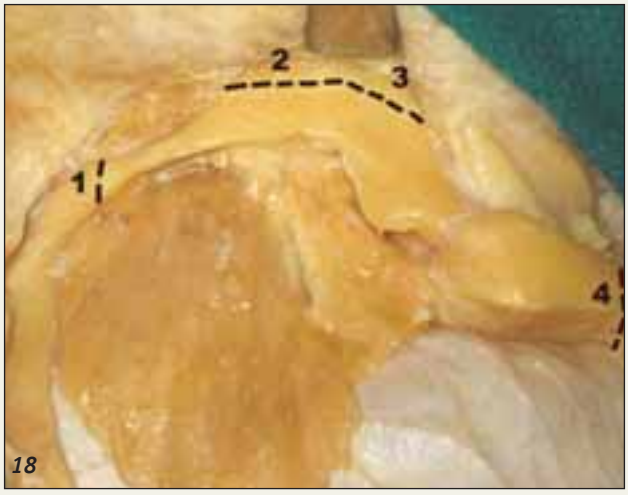

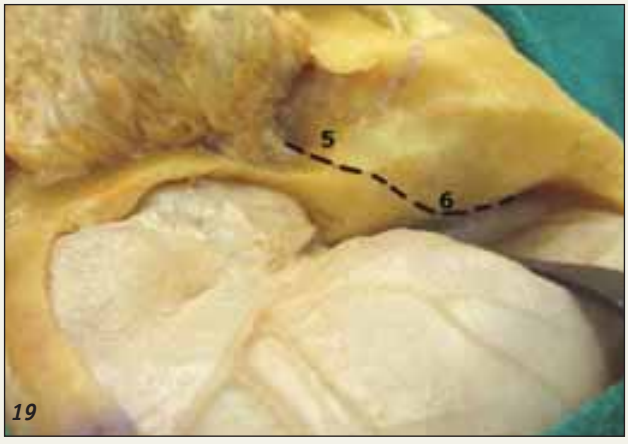

Resim 17-18-19: *Orbitozigomatik osteotomide kemik kesi yerleri gösterilmektedir.*

duvarına doğru kesilir (Resim18), üçüncü kesi intraorbital olarak inferior orbital fissürden başlar ve ikinci kesi ile birleşir (Resim 19). Dura orbita tavanından ve ve temporal fossanın ön duvarından sıyrılarak orbitanın üst ve yan duvarları ortaya konur (Resim 20,21,22,23). Dördüncü kesi üst orbita çatısından ve duvarından yukarıdan aşağıya doğru yapılır. Bu kesi supraorbital foramenin 1-2 mm yanından yapılır, orta hatta uzanan lezyonlar için supraorbital sinir, foramen-çentikten serbestleştirildikten sonra foramenin medialine geçilir. Bu kesi 2,5-3 cm aşağıya uzanacak şekilde orbita çatısına paralel olarak yapılır (Resim 24,25,26). Beşinci kesi inferior orbital fissürden başlayıp keyhole uzanır (Resim 27,28), altıncı kesi ise superior orbital fissürün yanından geçecek şekilde dördüncü kesi ile birleştirilir (Resim 29). Ardından periorbital dokular orbitozigomatik kemik flebden ayrılarak serbestleştirilir ve kranyotomi tamamlanmış olur (Resim 30,31,32).

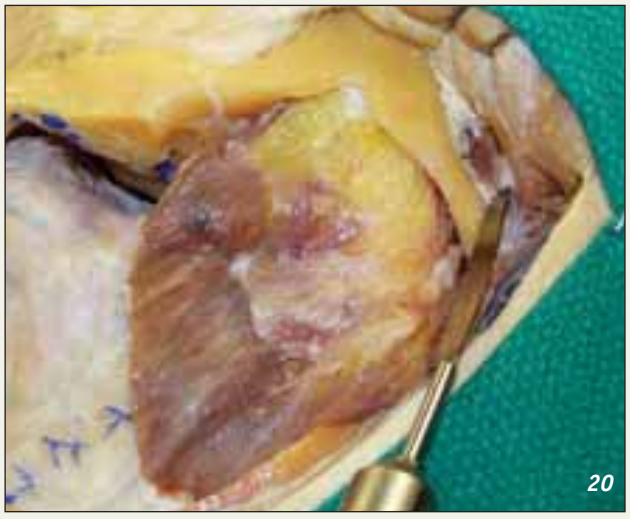

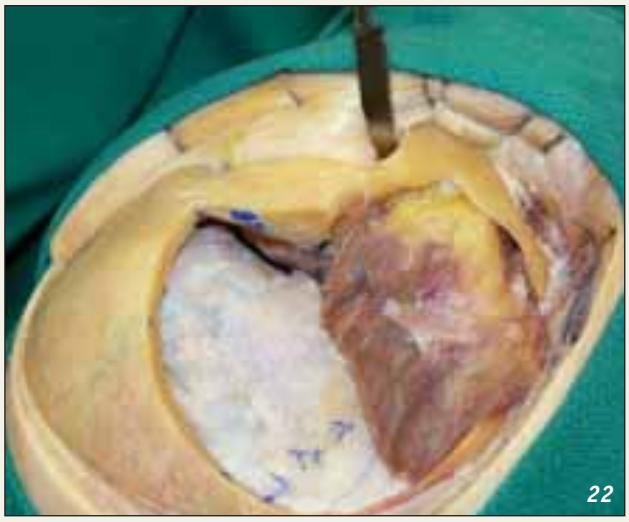

Resim 20-21-22-23: 20: *İlk kesi zigoma rotu üzeinden yapılır,* ***21,22,23:*** *İkinci ve üçüncü kesi zigomayı malar eminens üzerinden ayırır.*

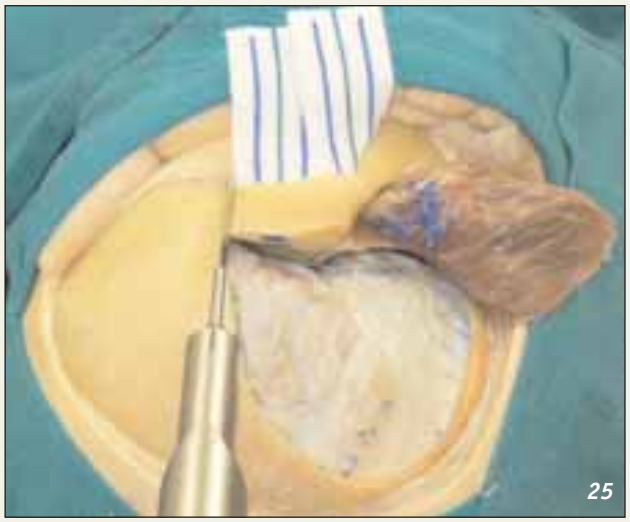

Resim 24-25-26: *Dördüncü kesi orbita çatısına paralel olacak şekilde yukarıdan aşağıya doğru yaklaşık 2,5-3 cm inilerek yapılır.*

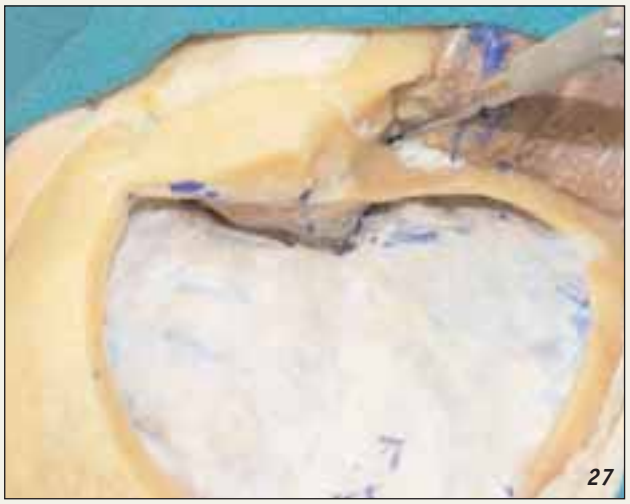

Resim 27-28: *Beşinci kesi inferior orbital fissürden keyhole noktasına uzanacak şekilde yapılır.* ***27:*** *İnferior orbital fissür dissektör ile gösterilmektedir,* ***28:*** *İnferior orbital fissürden uzanan kemik kesi işaretlenmiştir.*

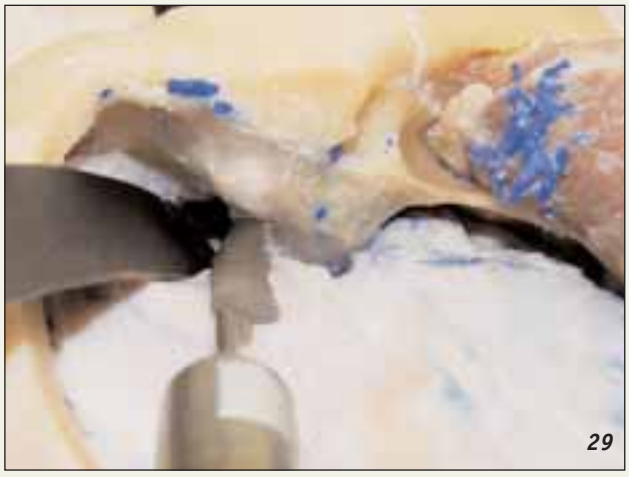

Resim 29: *Orbita çatısından 2,5-3 cm aşağıya indirilen 4. kesi ile inferior orbital fissürden başlayıp keyhole noktasına gelen 5. çizginin son kemik kesisi olan 6. kesi ile birleştirilmesi görülmektedir.*

Resim 30-31-31-32: *İki parça halindeki kranyo-orbitozigomatik kemik flebler görülmektedir.* ***31-32:*** *Kranyotomiden sonra epidural mesafedeki panoromik görünüm izlenmektedir.*

Okunması Önerilen Kaynaklar:

1. Al-Mefty O, Anand VK. Zygomatic approach to skull-base lesions. J Neurosurg. 1990;73(5): 668-73.
2. Ammirati M, Spallone A, Ma J, Cheatham M, Becker D. An anatomicosurgical study of the temporal branch of the facial nerve..Neurosurgery. 1993;33(6):1038-43.
3. Honeybul S, Neil-Dwyer G, Lees PD, Evans BT, Lang DA. The orbitozygomatic infratemporal fossa approach: a quantitative anatomical study. Acta Neurochir (Wien). 1996;138(3):255-64.
4. Seçkin H, Avci E, Uluç K, Niemann D, Başkaya MK. The work horse of skull base surgery: orbitozygomatic approach. Technique, modifications, and applications. Neurosurg Focus. 2008;25(6):
5. Tanrıöver N, Ulm AJ, Rhoton AL Jr, Kawashima M, Yoshioka N, Lewis SB. One-piece versus two-piece orbitozygomatic craniotomy: quantitative and qualitative considerations. Neurosurgery. 2006;58(4 Suppl 2),229-237.
6. Zabramski JM, Kiriş T, Sankhla SK, Cabiol J, Spetzler RF. Orbitozygomatic craniotomy. Technical note. J Neurosurg. 1998;89(2):336-41.

KRANİOSERVİKAL BİLEŞKE CERRAHİ ANATOMİSİ

Uzm Dr. Hakan Hanımoğlu,
Doç. Dr. Necmettin Tanrıöver, Prof. Dr. Murat Hancı
İstanbul Üniversitesi Cerrahpaşa Tıp Fakültesi Nöroşirurji Anabilim Dalı

Kranioservikal bileşke, tanım olarak oksipital kemik, atlas ve aksisi ve bunların ligamanlarını kapsar. Bu bölge baş ağırlığını taşıyıp subaksiyal servikal omurlara iletir iken, aynı zamanda oldukça hareketlidir. Aslında bölgenin önemini anlamak için gerçekte baş ile vücut arasındaki geçiş bölgesi olduğunu hatırlamak yeterli olacaktır.

Kranioservikal Bileşkenin Kemik Yapıları:

Oksipital Kemik (Os Oksipitale): Kafa iskeletinin arka alt kısmını oluşturan bu kemik, pars basilaris, pars lateralis (2) ve squama occipitalis olmak üzere 4 bölümden oluşur. Foramen magnumu çevreleyen bu dört parça yeni-doğanlarda ayrı kemikler halindedirler ve kıkırdak dokusu ile birbirlerine bağlıdırlar. Bu kıkırdaklar 2 yaşında kemikleşmeye başlayıp, 6 yaşında tamamen kemikleşerek tek parça kemik halini alırlar.

Pars basilaris, foramen magnumum ince ön kenarından başlar ve öne doğru kalınlaşarak sfenoid kemiğin pars basillarisi ile birleşip syncondrosis sphenooccipitalisi oluşturur. Oksipital ve sfenoidal kemikler beraberce klivusu oluştururlar. Syncondrosis sphenooccipitalis 20–25 yaşlarında kemikleşir. Pars basilarisin ortalarında bulunan çıkıntı tuberculum pharengeum olarak isimlendirilir ve farinks'in fibröz kısmı olan raphe pharingis, farinksin üst konstriktör kasları ile birlikte bu bölgeye yapışır. Tuberculum pharengeuma yapışan bir başka kas ise 3,4,5 ve 6. servikal vertebraların transvers çıkıntılarının anterior tüberküllerinden yukarı doğru uzanan longus kapitis kasıdır. Yine bu bölgede, tuberculum pharengeum'un hemen altında foramen magnumun ön kenarına yapışan ve atlas'ın lateral kitlelerinden ve transvers çıkıntısından öne ve mediyale doğru uzanan rectus capitis anterior kası yer almaktadır. Foramen magnumun hemen önüne ayrıca önde rektus kapitis anterior kası ile arkada alar ligaman arasında yer alan atlanto-oksipital membran yapışır. Foramen magnum ön kenarına yapışan diğer bir anatomik yapı ise rudimenter intervertebral fibrokartilaj ile ilişkili olan apikal ligamandır.

Oksipital kemiğin pars lateralis kısmı, foramen magnumun iki yanında yer alır ve alt yüzlerinde oksipital kondiller bulunur. Kondillerin ön uçları birbirine daha yakın arka uçları ise foramen magnumun orta hizalarında bulunur. Kondillerin arka taraflarında fossa kondilaris bulunurken, taban kısımlarında hipoglossal kanallar yer alır. Bu kanaldan hipoglossal sinir ve asendan farengial arter'in bir dalı geçer. Kondillerin arka yarısında dış tarafında, jugular foramenin arka kısmını oluşturan ve rektus kapitis lateralis'in yapıştığı yer olan jugular çıkıntı bulunur. Pars lateralisler 20–25 yaşlarında kemikleşmesi tamamlanan bir kıkırdak aracılığı ile os temporalenin alt yüzüne bağlanırlar.

Squama occipitalis, oksipital kemiğin en büyük bölümüdür. En belirgin özelliği protuberentia occipitalis externadır. Parietal kemik ile birleşerek sutura lambdoidea'yı, ve ayrıca sutura occipitomstoidea'yı oluşturur. Dış yüzünün ortalarında yer alan linea nuchalis superior çizgileri trapezius ve sternocleidomastoideus kaslarının yapışma yerleridir. Squama occipitalis'in iç yüzünü haç şekilli eminentia cruriformis dörde ayırır. Üst bölümlere oksipital lob alt bölümlere ise serebellum oturur. Bu dört çukurun ortasındaki çıkıntıya protuberentia occipitalis interna denilir. Buradan aşağıya doğru uzanan kenara krista occipitalis interna adı verilir. Membrana atlanto-occipitalis posterior squama oksipitalislerin en alt kısımlarına yani foramen magnumun posterior sınırına yapışmıştır.

Oksipital kemiğin tarif edilen dört parçası foramen magumu sınırlar. Foramen magnumun ön arka çapı daha geniştir, topografik olarak bu çapın kestiği ön noktaya basion, arka noktaya ise opistion denilir. Foramen magnumdan medulla oblangata, bunun zarları, n.

aksesoriusun spinal bölümü, a. vertebralisler, a. spinalis anterior ve posterior, membrana tectoria ve lig. alare geçer.

Atlas: En önemli özelliği korpusu ve spinal çıkıntısının olmamasıdır. Gelişimi sırasında korpusu aksis ile birleşerek densi oluşturur. Atlasın eklem çıkıntılarının bulunduğu kısma massa lateralis atlantis denilir. Her iki massa lateralisi önde halkanın 1/5 ini oluşturan arcus anterior atlantis ve arkada halkanın 2/5'ini oluşturan arcus posterior atlantis birleştirir. Posterior arkusun dorsal yüzü künttür ve üst eklem yüzünün arka kısmındaki oluğa sulkus arteria vertebralis denilir. Üst eklem yüzlerinin iç kısımlarında bulunan çıkıntılara lig. transverum atlantis tutulur ve forameni önde küçük arkada büyük iki parçaya ayırır.

Aksis: Aynı zamanda "epitrofiz" olarak ta adlandırılır. En önemli özelliği densin bulunmasıdır. Korpus ile birleştiği yere collum dentis, sivri tepesine ise apeks dentis denilir. Densin boyutları oldukça değişken olmakla beraber; ortalama yüksekliği 37,8mm, eksternal transvers çapı 9,3 mm, internal transvers çapı 4,5 mm, ortalama AP eksternal çapı 10,5 mm, internal çapı ise 6,2mm dir. Densin lateralinde korpus aksisin facies articularis superior mevcuttur. Laminalar ve massa lateralisler arası sınır tam belirgin değildir ve yaklaşık 10mm uzunluk ve 8 mm genişliğe sahip pedikülü mevcuttur. Pedikül yukarı, mediale ve öne doğru ilerler. Aksis'in laminası kalın, spinöz prosesi büyük ve bifiddir. Transvers prosesi foramen transversriuma sahiptir. Büyük pedikül ve derin spinal kanal kord hasarı yapmadan yüksek mobilite tolerasyonunu sağlar.

Kranioservikal Bileşkenin Eklemleri ve Ligamanları:

Kranioservikal bileşkenin kemik elemanları birçok eklem ve ligamanlar ile birbirlerine bağlanmışlardır. Atlantooksipital kompleks iki membranöz yapı ve iki sinovial eklem ile birbirlerine bağlanmışlardır. Atlantoaksiyal kompleks ise bir median ve iki lateral olmak üzere 3 sinovial eklem ile birbirlerine tutunmuşlardır.

Atlanto-oksipital Eklem: Atlasın superior artiküler faseti ile oksipital kondiller arasındadır. İki ayrı eklem olmalarına rağmen beraber hareket ederler. Eklem yüzleri hyalin kıkırdak ile kaplıdır. Bağları; capsula articulari, membrana atlanto-occipitalis anterior, membrana atlantooccipitalis posterior ve lig. atlanto-occipitale laterale'dir. Capsula articularis, bol fakat sağlam yapıdadır ve eklem yüzü kenarlarına tutunur. Membrana atlanto-occipitalis anterior ise foramen magnumun ön kenarına ve atlasın arcus anterioruna tutunur ve yan taraflarda eklem kapsülü ile devam eder. Orta kısmında lig. atlanto-occipitale anterior bulunur ve tuberculum pharengeumdan atlasın arcus anteriorundaki tuberculuma uzanır ve anterior longitudinal ligaman olarak devam eder. Membrana atlanto-occipitalis posterior ise daha ince fakat daha geniştir, eklem kapsülü ile devam eder. Kapsülle birleştiği yerde sulcus arteriae vertebralis ile bir delik oluşturur. Bu delikten a. vertebralis ve n. suboccipitalis geçer. Lateral atlanto-oksipital ligaman, yukarıda oksipital kemiğin jugular çıkıntısına ve aşağıda atlasın transvers çıkıntısı tabanına tutunur. Atlanto-oksipital eklem C1'den innerve olur ve tektoriyal membran, alar ve apikal ligamanlar bu eklemin hareketlerini etkiler.

Atlanto-aksiyal Eklem: Dens ile fovea dentis ve lig. transversum atlantis arasındadır. Burada iki sinovial eklem vardır; birincisi fovea dentis ile densin ön yüzü arasında ikincisi, densin arka yüzü ile lig. transversarium atlantis arasındadır. İkincisinin eklem boşluğu atlanto-oksipital eklem boşluğu ile iştirakli olabilir. Bu eklemin bagları arasında alar ve apikal ligamanlar, cruciform ligaman sayılabilir. Ayrıca posterior longitudinal ligamanın devamı olan tektoriyal membranda bu eklem ile ilişkilidir. Eklem kapsülü zayıf ve gevşektir. *Alar ligaman,* densin apeksinden ve hemen yanlardan kuvvetli ve yuvarlak bant şeklinde başlar ve oksipital kondil'lerin mediyal taraflarındaki pürtüklü sahaya tutunur. Alar ligamanın ortalama uzunluğu 10,3mm'dir ve başın rotasyonunu sınırlar. Corda dorsalisin kalıntısı olan apikal ligaman densin tepesinden foramen magnumun ön yüzüne uzanır. Apikal ligamanın ortalama uzunluğu 23,5 mm olup, 20 derecelik anterior eğime sahiptir. Haç şeklinde olan cruciforme ligamanın esas bölümünü atlasın lateral kitlelerinin iç kenarlarına tutunan transvers ligaman oluşturur ve ortalama uzunluğu 21,9 mm kadardır. Densi çaprazladığı orta kısmından yukarı ve aşağıya fasiculi longitudinales denilen uzantılar verir. Üst bölümü foramen magnumdan geçerek os occipitalenin pars basillarisinin ön yüzüne tutunur. Tektoriyal membran posterior longitudinal ligamanın devamı şeklinde aksisin gövdesinden oksipital kemiğe tutunur. Bu eklemin hareketlerini longitudinal ligaman ve atlas ile axis arasındaki ligamantum flavum da etkiler. Lateral atlanto-aksiyal eklem atlasın lateral kitlelerinde bulunan inferior artiküler çıkıntı ile aksisin superior artiküler çıkıntısı arasındadır. Bol miktarda capsula articularise sahiptir.

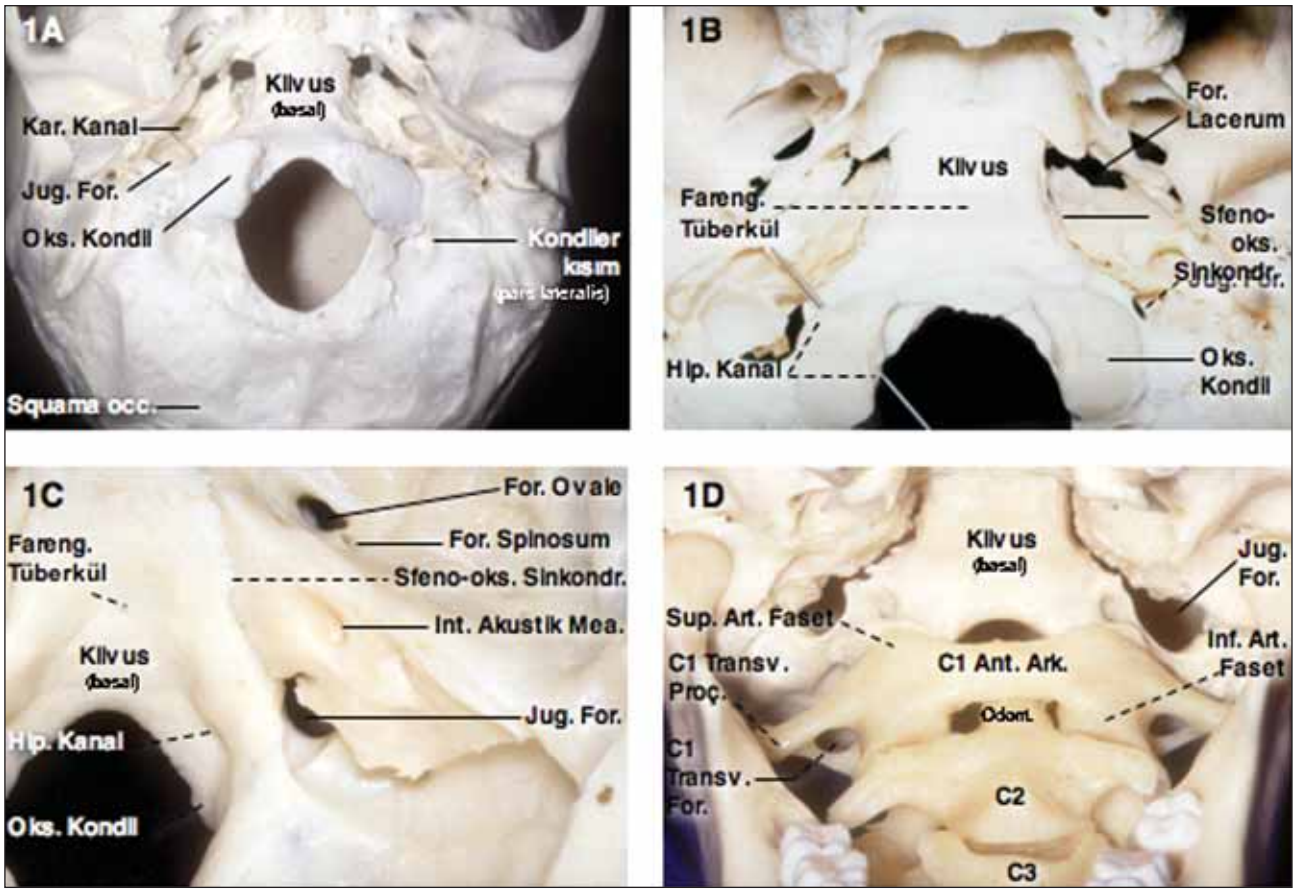

Şekil 1A: *Foramen magnum bölgesinin inferiordan görünümü ve oksipital kondillerin jugular foramen ve foramen magnum ile ilişkisi.*
Şekil 1B: *Foramen magnum bölgesi ve klivusun alt kısmının inferiordan görünümü. Hipoglossal kanalın oksipital kondil ile ilişkisini göstermek için disektör ile kanal işaretlenmiş.*
Şekil 1C: *Kafa tabanının superiordan görünümü. Farengeal tüberkülün internal akustik meatus ile ilişkisi.*
Şekil 1D: *Kranioservikal bileşkenin anteriordan transoral görünümü.*

Kranioservikal Bileşkenin Fonksiyonel Anatomisi:

Oksiput-C1-C2 kompleksi tüm servikal fleksiyon-ektansiyonun %40'ına ve tüm servikal rotasyonun %60'ına sahiptir. Birincisi için oksiput-C1, ikincisi için ise C1-C2 kompleksi en önemli rolü oynamakla birlikte, her iki hareket içinde bu üçlü çoğu zaman birbirlerini etkilemektedir. Örneğin Oksiput-C1 stabilitesini yorumlamak için sadece oksiput ile C1 arasındaki fonksiyonel anatomiyi değil, aynı zamanda oksiput ile C2 arasındaki ilişkiyi de anlamak gerekmektedir. Bu neden ile ayrı ayrı ele aldığımız bu fonksiyonel ünitelerin birbirine bağlı olduklarını unutmamak gerekir.

Oksiput-C1 kompleksi: Sagital düzlemdeki hareketten primer derecede sorumludur. Fleksiyon densin foramen magnumun ön kenarına tekabül etmesi ile, ekstensiyon ise tektoriyal membranın gerilmesi ile sınırlanır. Translasyon normal hareketler sırasında 1mm'den az olacak şekilde tektoriyal membran ve alar ligaman ile sınırlanır. Rölatif ligamantöz laksite ve atlanto-oksipital eklemin horizontal yapısı nedeni ile bu bileşkenin hasarı çocuklarda daha fazladır. Alar ligamanlar bu bileşkenin rotasyonel ve lateral hareketlerini yaklaşık 5 derece ile sınırlarlar. Distraksiyon ve kompresif hareketler destek yapıların patolojisine işaret eder. Romatoid artrit gibi kemik-eklem yapısının erozyonu baziller invajinasyona sebep olabilir. C1'in transvers ligaman yırtıkları ile beraber olan instabil kırıkları kompresif çökmeye sebep olabilir. Distraksiyon primer olarak tektoriyal membran ile ve sekonder olarak alar ligaman ile sınırlanır. Bu kompleks üzerinde anterior ve posterior atlanto-oksipital membranlar ve apikal ligaman minimal etkilidir.

Atlanto-aksiyal kompleks: Bu kompleksin stabilitesi primer olarak ligamantöz yapılar ile ilişkilidir. Bu eklemde fleksiyon ve ektansiyon yaklaşık olarak 15

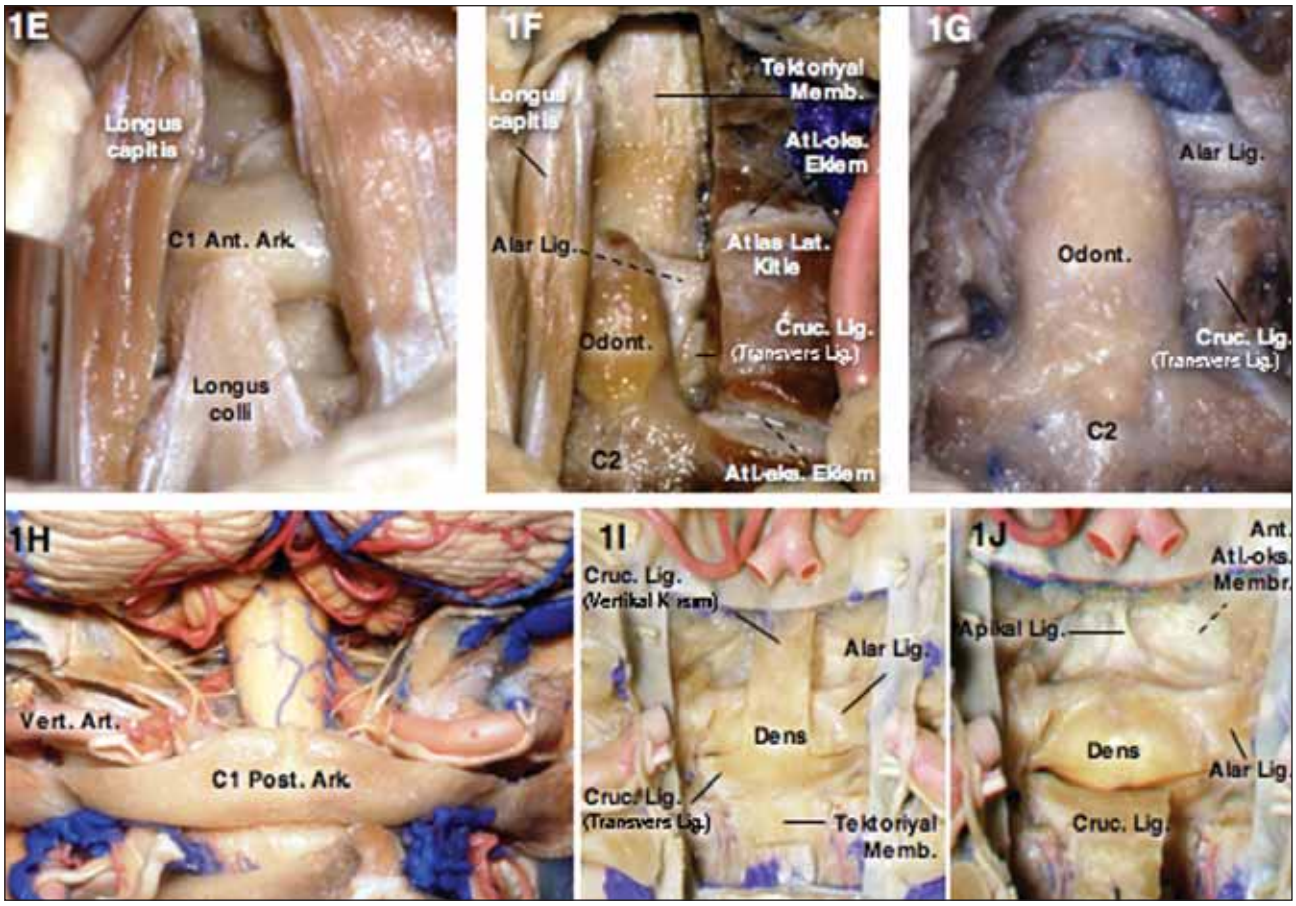

Şekil 1E, F, G: *Kranioservikal bileşkeye anterior bakış.* ***1E;*** *Tuberculum pharengeuma yapışan longus kapitis ve C1 anterior arkusuna yapışan longus colli kasları görülmekte.* ***1F;*** *C1 anterior arkusu lateralde C1 yan kitlelerine kadar alındıktan sonra odontoid ve C2 gövdesi en önde görünüyor, hemen arkasında alar ligaman, daha geride cruciate ligamanın transvers parçası (transvers ligaman) ve en arkada posterior longitudinal ligamanın yukarıda devamı olan tektoriyal membran.* ***1G;*** *odontoidin, alar ve arkada cruciate ligaman ile anteriordan görünümü.*

Şekil 1H: *Kranioservikal bileşkeye posteriordan bakış.*

Şekil 1I, J: *Kranioservikal bileşkeye posteriordan bakış ve kadavrada bileşkenin posteriordan anteriora diseksiyonu.* ***1I;*** *Arkada yer alan tektoriyal membran açıldıktan sonra haç şeklinde olan cruciate ligaman ortaya konmuş. Bu ligaman yukarı ve aşağı doğru uzanan vertikal kısım ile yana doğru uzanan transvers ligamanlar tarafından oluşturulur. Cruciate ligaman önünde alar ligaman görülmekte.* ***1J;*** *Cruciate ligaman açıldıktan sonra dense yapışan alar ve apikal ligamanlar ve en önde anterior atlanto-oksipital membran görülüyor. Aks.: aksiyal, Ark.: arkus, Ant.: anterior, Art.: arter, artiküler, Atl.: atlanto, Cruc.: cruciate, Fareng. Tüberkül: tuberculum pharengeum, For.: foramen, Hip.: hipoglossal, İnf.: inferior, İnt.: internal, Jug.: jugular, Kar.: karotid, Lig.: ligaman, Mea.: meatus, Meb.: membran, Oks.: oksipital, Squama: oksipital squama, Sup.: superior, Transv.: transvers,*

derecedir ve tektoriyal membranın gerilmesi ve kemik yapıların dayanması ile sınırlanır. Posterior translasyon C1' önünün dense dayanması ile anterior translasyon ise tektoriyal membranın gerilmesi ile sınırlanır. Alar ligamanın atlanto-dental mesafenin anterior translasyonunun engellenmesine yardımcı olur. 3 mm'ye kadar ölçülen atlanto-dental aralık (anterior translasyon) normal olarak kabul edilir. Bu aralığın daha fazla artması için tranvers ligamanın yaralanması gereklidir. 5 mm'den fazla olması için ise ek olarak diğer yardımcı ligamanların hasarlanmasını gerektirir. Bu eklemde rotasyon oldukça serbest bırakılmıştır. Tek taraflı rotasyon 34 ile 47 derece arasındadır. Transvers ligaman aynı zamanda atlanto-aksiyel eklemi rotasyonel subluksasyondan da korumaktadır. Tranvers ligaman sağlam olduğu taktirde 65 derecede rotasyonel subluksasyon oluşurken, bu ligaman hasarlandığında subluksasyon 45 derecede oluşmaktadır. Eklemin rotasyonel hareketinin sınırlanmasında alar ligamanlarda rol almaktadır.

Teşekkür

Yazarlar Prof. Dr. Albert L. Rhoton Jr.'a bu yazıda kullanılan anatomik diseksiyonlar için teşekkür eder.

KADAVRADA LOMBER VERTEBRALARDA PROCESSUS MAMILLARIS, PROCESSUS ACCESSORIUS VE PARS İNTERARTİCULARİSİN KANTİTATİF DEĞERLENDİRMESİ

Doç. Dr. Cumhur Kılınçer
Trakya Üniversitesi, Nörşirürji Anabilim Dalı

Klinik olarak spinal stabilite, fizyolojik yükler altında omurganın anatomik dizilimini sağlayarak omurilik ve sinir köklerini basıya uğramaktan koruyabilme ve yapısal değişikliklere bağlı deformite ya da ağrıyı önleyebilme yeteneğidir (1). Stabilitenin kaybı demek olan instabilite durumunda ise fizyolojik yükler altında omurga aşırı hareket gösterir ve anatomik dizilimini koruyamadığı için çevre sinir ve diğer yumuşak dokularda bası ya da gerilme oluşur. Klinik tablo instabilite yapan etkene, tutulan omurga ve omurilik segmentlerine, tutulumun şiddetine ve süresine bağlı olarak değişir.

Lomber bölge büyük yükler taşıyan ve hareketli bir omurga parçasıdır. Kompleks yapısı ve fonksiyonel zenginliği nedeniyle bu bölge; gerek yaşla artan dejeneratif süreçler, gerekse travma, tümöral ve enfeksiyöz hastalıklar nedeniyle instabilite ve ağrı sorunuyla sık karşılaşılan bir bölgedir. Son yıllarda omurga cerrahisinde ve özellikle de implant teknolojisindeki ilerlemelerle cerrahi tekniklerin başarısı ve önemi artmıştır. Lomber bölgede stabilizasyon için kullanılan enstrumanlar pedikül vidaları, lamina, pedikül ve *processus (proc.) transversuslara* uygulanabilen kancalar, transfaset vidalar ve son zamanlarda kullanıma giren ve *proc. spinosusların* arasına yerleştirilen interspinöz cihazlardır. Tüm bu enstrumanların güvenli kullanımı, bir posterior cerrahi sırasında cerrahın direkt görüş alanındaki kemik yapı olan arcus vertebrae anatomisinin iyi bir şekilde bilinmesini gerektirir. Klasik anatomi metinlerinde lomber *arcus vertebrae* anatomisi hakkındaki bilgiler tamamen tanımlayıcıdır ve kantitafif veriler içermez. Klinik çalışmalardaki daha detaylı veriler ise başlıca pedikül üzerine yoğunlaşmıştır ve *arcus vertebraenin* diğer parçaları hakkındaki bilgiler sınırlıdır.

Bu çalışmanın amacı, lomber bölgede *arcus vertebrae*'yi oluşturan pedikül ve laminalarla birlikte, ilişkili kemik yapılar olan artiküler faset, spinöz çıkıntı ve transvers çıkıntıların anatomisini kantitatif olarak değerlendirmektir. Cerrahi için yararlı olabilecek pratik değerler verebilmek amacıyla ölçümler, bir posterior cerrahi sırasında ortaya konan kemik yapılar referans alınarak yapılmış, tüm bu yapıların şekilleri, boyutları, birbirleriyle ilişkileri ve açıları konusundaki kantitatif bilgi elde edilmiştir. Bu yazıda yer darlığı nedeniyle, çalışmanın yalnızca proc. mamillaris, proc. accessorius ve pars interarticularisin incelendiği kısımları sunulmaktadır.

GEREÇ VE YÖNTEMLER

Bu çalışma Trakya Üniversitesi Tıp Fakültesi Anatomi Anabilim Dalında, 14 adet kadavranın lomber vertebraları üzerinde gerçekleştirilmiştir. Öğrenci eğitimi amacıyla yumuşak doku diseksiyonu yapılmış ancak kemik yapısına dokunulmamış 13'ü erkek, biri kadın bu 14 kadavranın yaş, cinsiyet ve vücut özellikleri eldeki kayıtlardan yararlanılarak tesbit edildi. Kadavraların önce boyun, sırt ve bel bölgelerinde kas ve çevre yumuşak dokular diseke edildi, oksipital kemik, kaburga ve pelvis kemiklerinden kemik makası ve elektrikli testere kullanılarak omurgaları tek parça halinde çıkarıldı. Disk mesafesi ve interspinöz aralıkların yüksekliklerinin ölçümünü takiben her bir

vertebra omurgadan ayrılarak yumuşak dokuları temizlendi ve numaralandırılmış plastik poşetler içerisinde ölçüm zamanına dek saklandı. Bu temizleme işlemi sırasında önce çevre yumuşak dokular, periost ve kıkırdak dokusu fiziksel olarak temizlendi, daha sonra her vertebra 1:1 su ve %5.25 hipoklorid çamaşır suyu karışımı içinde 12-15 saat tutularak kalan dokular temizlendi. Vertebralar son olarak bir saat %70'lik etanol banyosuna konuldu ve havayla kurutuldu (2). Bu şekilde hazırlanarak seviyesine göre numaralanan 70 adet lomber vertebra kantitatif olarak değerlendirildi.

Ölçümler sırasında literatürde tanımlanmış uzunluk ve açı parametrelerine yenileri eklenerek toplam 65 parametre kullanıldı. Bu yazıda sadece proc. mamillaris, proc. Accessorius, pars interarticularise ait sonuçlar sunulmuştur ve ilgili parametreler Şekil 1'de

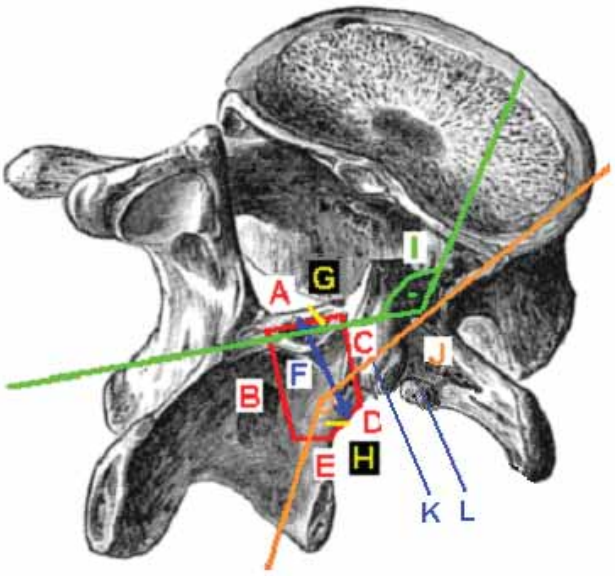

verilmektedir. Uzunluk ölçümleri 0.01 mm hassasiyet derecesine sahip bir dijital kumpasla, açı ölçümleri ise 1 derece hassasiyet derecesine sahip bir manyetik inclinometre ile yapıldı. Proc. mamillaris ve accessorius ise vertebra üzerinde seçilip seçilememesine göre 1=var ve belirgin, 2=var ama belirgin değil, 0=yok şeklinde sınıflandı.

Şekil 1. Pars interarticularis ölçüm parametreleri

A. Pars Supero-Medial Kenar Uzunluğu (PaSMKUz)
B. Pars İnfero-Medial Kenar Uzunluğu (PaİMKUz)
C. Pars Supero-Lateral Kenar Uzunluğu (PaSLKUz)
D. Pars Lateral Kenar Uzunluğu (PaLKUz)
E. Pars İnferior Kenar Uzunluğu (PaİKUz)
F. Pars Superomedial-İnferolateral Yöndeki Çapı (PaSMİLÇ)
G. Pars Supero-Medial Kenar Kalınlığı (PaSMKK)
H. Pars Lateral Kenar Kalınlığı (PaLKK)
I. Parsın Diverjans Açısı (PaDAçı) (=transvers/aksiyal planda pedikül eksenine göre)
J. Parsın Sagittal İnklinasyon Açısı (PaSİAçı) (=sagittal planda pedikül eksenine göre)
K. Mamiller çıkıntı (MÇ) (1=Var, belirgin; 2=Var, belirgin değil; 0=Yok)
L. Aksesuar çıkıntı (AÇ) (1=Var, belirgin; 2=Var, belirgin değil; 0=Yok)

BULGULAR

Pars interarticularis: *Pars interarticularise* ait ölçümler Tablo 1'de sunulmuştur. Pars interarticularisin süpero-medial, inferomedial, süpero-lateral, inferior kenar uzunlukları ve superomedial-inferolateral yöndeki uzunluğu L1'den L5'e gidildikçe artmakta; lateral kenarı ise kısalmaktadır. Aşağı vertebralara inildikçe supero-medial kenar kalınlığı hafifçe azalmakta, lateral kenar kalınlığı ise artmaktadır. Parsın pedikül eksenine göre mediyalleşme açısı tüm seviyelerde 70 derece civarındayken, sagittal plandaki açısı L5'e inildikçe azalmaktadır.

Proc. mamillaris ve accessorius: Sağ ve sol tarafa ait proc. *mamillarisler* toplam 110 tarafta (55 vertebra) değerlendirmeye uygun bulunmuş, diseksiyon sırasında oluşan aşınma ve kopmalar nedeniyle değerlendirme diğer vertebralarda değerlendirme yapılmamıştır. Bu 110 değerlendirmenin 55'inde (%50) *proc. mamillaris* belirgin şekilde tanınmıştır. 31 tarafta (%28,2) *proc. mamillaris* vardır ancak belirgin değildir. 24 tarafta (%21,8) ise *proc. mamillaris* seçilememektedir. Proc. accessorius 117 tarafta değerlendirilmiştir. 70 tarafta (%59,8) proc. mamillaris belirgin şekilde tanınmıştır. 24 tarafta (%20,5) *proc. mamillaris* vardır ancak belirgin değildir. 23 tarafta (%19,7) ise *proc. mamillaris* seçilememektedir.

SONUÇ

Pars interarticularis (isthmus) proc. articularis superior ve *inferior* arasında, bu iki yapıyı birleştiren kısım olarak tanımlanır. Klasik anatomik bir terim olmadığı halde, klinik anatomide adı geçen ve önem atfedilen bir bölgedir. İstmik tip spondilolisteziste kırık oluşan bölge burasıdır. Spinal cerrahi terminolojisinde adı sıkça geçmesi ve cerrahi olarak tamiri konusunda çalışmalar yayınlanmasına rağmen *pars interarticularisin* kantitatif morfolojisi konusunda sadece bir çalışma bulunabildi (3). Çalışmamızda, Ebraheim ve ark. (3) tarafından

Tablo 1. Pars interarticularise ait ölçümlerin değerleri

	L1				L2				L3				L4				L5			
	Ort	**SS**	**EK**	**EB**	**Ort**	**SS**	**EK**	**EB**	**Ort**	**SS**	**EK**	**EB**	**Ort**	**SS**	**EK**	**EB**	**Ort**	**SS**	**EK**	**EB**
PaSMKUz	7,7	1,5	5,6	10,5	7,9	1,3	6,2	9,8	8,1	2,2	3,1	11,8	9,8	2,7	5,9	15,5	10,2	2,8	5,9	14,0
PaİMKUz	14,3	1,8	11,5	16,7	15,9	2,2	13,1	19,7	17,8	3,0	14,2	20,9	16,4	2,7	12,0	21,0	15,1	2,0	12,4	19,0
PaSLKUz	12,6	2,1	9,6	16,0	11,6	1,4	9,2	13,7	12,3	1,5	9,9	15,1	13,3	2,0	10,6	17,3	14,7	2,9	11,8	20,7
PaLKUz	8,9	1,1	7,5	11,1	10,6	2,8	4,1	15,3	10,0	2,3	5,4	13,3	7,6	2,5	3,6	10,7	4,8	2,4	0,0	7,5
PaIKUz	5,6	1,1	4,0	8,3	5,9	0,9	4,5	7,1	7,0	1,1	4,8	8,7	8,0	2,2	5,4	13,6	8,8	2,6	6,0	15,0
PaSMİLÇ	13,3	2,1	9,7	15,9	13,3	1,8	9,9	15,6	14,5	1,9	11,1	17,7	15,2	1,8	11,9	17,7	15,6	3,3	11,7	23,2
PaSMKK	4,1	0,5	2,8	5	4,3	0,8	2,5	5,6	3,8	0,7	2,9	5,1	3,5	0,8	2,2	5,2	3,8	0,7	2,7	4,8
PaLKK	7,0	1,3	4,4	9,1	7,9	1,4	5,8	9,9	8,5	1,8	4,4	10,5	9,1	1,5	6,7	11,9	9,2	2,6	4,9	15,5
PaDAçı	69,8	4,8	62,5	77,5	70,2	2,6	67,0	75,0	68,5	4,1	60,0	75,0	69,0	6,3	58,0	80,0	70,6	7,3	62,0	80,0
PaSİAçı	72,8	5,7	63,0	82,5	73,0	6,1	62,5	81,5	72,0	5,0	62,5	81,0	67,5	5,5	57,5	79,0	65,9	6,5	56,5	77,5

Ort: Ortalama, **SS:** Standart sapma, **EK:** En küçük, **EB:** En büyük, **PaSMKUz:** Pars Supero-Medial Kenar Uzunluğu; **PaİMKUz:** Pars İnfero-Medial Kenar Uzunluğu; **PaSLKUz:** Pars Supero-Lateral Kenar Uzunluğu; **PaLKUz:** Pars Lateral Kenar Uzunluğu; **PaİKUz:** Pars İnferior Kenar Uzunluğu; **PaSMİLÇ:** Pars Superomedial-İnferolateral yöndeki Çapı; **PaSMKK:** Pars Supero-Medial Kenar Kalınlığı; **PaLKK:** Pars Lateral Kenar Kalınlığı; **PaDAçı:** Parsın Diverjans Açısı; **PaSİAçı:** Parsın Sagittal İnklinasyon Açısı.

ölçümü yapılan noktalardan yararlanarak *pars interarticularisin* sınırları net olarak tarif edildi. Tanımlanan beş kenarın uzunluk ölçümüne ek olarak iki kenarının kalınlığı, klinik olarak kırık oluşan hattın uzunluğu, ayrıca parsın oluşturduğu planın pedikül ekseniyle yaptığı diverjans açısı ve sagittal plandaki açısı ölçüldü. L5 vertebrasının en kalın lateral kenara ve en düşük sagittal açıya sahip olduğu saptandı.

Lomber bölgede *proc. articularis superior* ile *proc. transversusların* birleşme bölgelerinde *proc. mamillaris* ve *proc. accessorius* adı verilen iki çıkıntı bulunur. Bunlardan daha büyük olanı *proc. mamillaris, proc. articularis superiorun* posterior ve superior köşesinden çıkar. Buraya yapışan kasların (*m. multifidus*) kemik üzerinde yarattığı çekme etkisiyle oluşmuştur. *Proc. accessorius* ise daha inferior ve lateralde, *proc. transversusun proc. articularis superior* ile birleşme noktasına yakın yerleşmiştir ve torasik bölgedeki *proc. transversusun* lomber bölgedeki artığıdır. Bu çıkıntıya medial intertransvers kas yapışır. Çalışmamızda bu çıkıntıların yaklaşık %80 oranında belirgin ya da belirgin olmaksızın fakat hala tanınabilir şekilde mevcut olduğu saptandı. Bu çıkıntıların tanınması, cerrahi sırasında anatomik oryantasyona yardım edeceğinden önemlidir.

(Bu yazı, Dr. Cumhur KILINÇER'e ait "Kadavrada lomber bölge arcus vertebrae'larının kantitatif değerlendirmesi" adlı anatomi tez çalışmasından alıntıdır)

Kaynaklar

1. White AA, Panjabi MM. Clinical biomechanics of the spine. 2nd ed. Philadelphia: J.B. Lippincot, 1990: 227-378.
2. Shin EK, Panjabi MM, Chen NC, Wang JL. The anatomic variability of human cervical pedicles: considerations for transpedicular screw fixation in the middle and lower cervical spine. Eur Spine J 2000; 9:61-6.
3. Ebraheim NA, Lu J, Hao Y, Biyani A, Yeasting RA. Anatomic considerations of the lumbar isthmus. Spine 1997; 22:941-5.

5TH INTERNATIONAL SYMPOSIUM ON MICRONEUROSURGICAL ANATOMY

NOV 4-7 2010 / ISTANBUL / TURKEY

DATE	4-7 November 2010
PLACE	Istanbul, Turkey
VENUE	Swissotel The Bosphorus
PRESIDENT	Prof. Erdener Timurkaynak, M.D.
HONORARY PRESIDENT	Prof. Albert L. Rhoton, Jr. M.D.

SPEAKERS (up to date, in alphabetical order)

Nejat Akalan (Turkey)	Ossama Al-Mefty (U.S.A)
Edward Benzel (U.S.A)	Helmut Bertalanffy (Switzerland)
Paolo Cappabianca (Italy)	Evandro De Oliveira (Brazil)
Michael R. Gaab (Germany)	Juha Hernesniemi (Finland)
Amin Kassam (U.S.A)	Yoko Kato (Japan)
Turker Kilic (Turkey)	Frederick F. Lang (U.S.A)
Christopher Loftus (U.S.A)	Toshio Matsushima (Japan)
Memet Ozek (Turkey)	Necmettin Pamir (Turkey)
Albert L. Rhoton,Jr (U.S.A)	Madjid Samii(Germany)
Raymond Sawaya (U.S.A)	Mark Souweidane (U.S.A)
Necmettin Tanriover (Turkey)	Erdener Timurkaynak (Turkey)

MAIN TOPICS

Surgical Microanatomy, Current Microsurgical and Endoscopic Techniques, Future Surgical Technology will entirely be discussed on Orbit, Epilepsy, Skull-Base, Brain Stem, Petrosal Apex, Pineal Region, Basal Cisterns, Pituitary Gland, Cavernous Sinus, Cerebral Ventricles, Cerebellopontine Angle, Nervous System Tumors, Spinal Cord and Peripheral Nerve, Posterior Fossa and Cranial Nerves, Aneurysm, AVMs and Cavernomas

SCIENTIFIC CORRESPONDENCE

Erdener TIMURKAYNAK, M.D.
Ufuk University School of Medicine
Department of Neurosurgery
E-Mail: timurkaynake@yahoo.com

ORGANIZATIONAL CORRESPONDENCE

ALABANDA Meetings

www.alabanda.com.tr
Cinnah Caddesi No:67 06680 Cankaya, Ankara, Turkey
Phone: +90 312 440 56 00 • Fax: +90 312 440 55 97
E-mail: info@isma2010.org • irem@alabanda.com.tr

5th ISMA will also host the 5th Int'l Society for Neurosurgery Technology and Instrument Inventors Meeting on 3-4 Nov 2010 at Swissotel The Bosphorus

WWW.ISMA2010.ORG